

Федеральное государственное автономное образовательное учреждение высшего образования "Российский Университет Дружбы Народов"

Медицинский факультет

ПРОГРАММА ГОСУДАРСТВЕННОЙ ИТОГОВОЙ АТТЕСТАЦИИ

Направление подготовки:

31.00.00 «Клиническая медицина (ординатура)»

Специальность:

31.08.72 «Стоматология общей практики»

Квалификация (степень) выпускника:

Врач стоматолог

1. Общие положения

Итоговая аттестация (ИА) относится к базовой (обязательной) части основной части образовательной программы, Блок 3 ООП «Государственная аттестация (итоговая аттестация)». ИА проводится по завершению освоения основной образовательной программы в целом.

Государственная итоговая аттестация обучающихся по результатам освоения программы ординатуры по специальности 31.08.72 «Стоматология общей практики» должна выявлять теоретическую и практическую подготовку врача-стоматолога в соответствии с требованиями ФГОС ВО (ОС РУДН)

2. Цели и задачи государственной итоговой аттестации

Целью ГИА является установление уровня подготовки выпускника к выполнению профессиональных задач и соответствия его подготовки требованиям государственного образовательного стандарта высшего образования РУДН подготовки по направлению 31.08.72 «Стоматология общей практики»

Задачи ГИА. Проверка уровня сформированности компетенций, определенных государственным образовательным стандартом высшего образования РУДН:

- готовность к абстрактному мышлению, анализу, синтезу (УК-1);
- готовность к управлению коллективом, толерантно воспринимать социальные, этнические, конфессиональные и культурные различия (УК-2);
- готовность к участию в педагогической деятельности по программам среднего и высшего медицинского образования или среднего и высшего фармацевтического образования, а также по дополнительным профессиональным программам для лиц, имеющих среднее профессиональное или высшее образование, в порядке, установленном федеральным органом исполнительной власти, осуществляющим функции по выработке государственной политики и нормативно-правовому регулированию в сфере здравоохранения (УК-3);
- УК-4
- готовность к осуществлению комплекса мероприятий, направленных на сохранение и укрепление здоровья и включающих в себя формирование здорового образа жизни, предупреждение возникновения и (или) распространения стоматологических заболеваний, их раннюю диагностику, выявление причин и условий их возникновения и развития, а также направленных на устранение вредного влияния на здоровье человека факторов среды его обитания (ПК-1);
- готовность к проведению профилактических медицинских осмотров, диспансеризации и осуществлению диспансерного наблюдения за пациентами со стоматологической патологией (ПК-2);
- готовность к проведению противоэпидемических мероприятий, организации защиты населения в очагах особо опасных инфекций, при ухудшении радиационной обстановки, стихийных бедствиях и иных чрезвычайных ситуациях (ПК-3);
- готовность к применению социально-гигиенических методик сбора и медико-статистического анализа информации о стоматологической заболеваемости (ПК-4).

Диагностическая деятельность:

- готовность к диагностике стоматологических заболеваний и неотложных состояний в соответствии с Международной статистической классификацией болезней и проблем, связанных со здоровьем (МКБ) (ПК-5);
- готовность к проведению экспертизы временной нетрудоспособности и участие в иных видах медицинской экспертизы (ПК-6).

Лечебная деятельность:

- готовность к определению тактики ведения, ведению и лечению пациентов, нуждающихся в стоматологической помощи (ПК-7);
- готовность к участию в оказании медицинской помощи при чрезвычайных ситуациях, в том числе участию в медицинской эвакуации (ПК-8);

Реабилитационная деятельность:

- готовность к применению природных лечебных факторов, лекарственной,

немедикаментозной терапии и других методов у пациентов со стоматологической патологией, нуждающихся в медицинской реабилитации (ПК-9);

Психолого-педагогическая деятельность:

- готовность к формированию у населения, пациентов и членов их семей мотивации, направленной на сохранение и укрепление своего здоровья и здоровья окружающих, обучению пациентов основным гигиеническим мероприятиям оздоровительного характера, способствующим сохранению и укреплению здоровья, профилактике стоматологических заболеваний (ПК-10);

Организационно-управленческая деятельность:

- готовность к применению основных принципов организации и управления в сфере охраны здоровья граждан, в медицинских организациях и их структурных подразделениях (ПК-11);
 - готовность к проведению оценки качества оказания стоматологической помощи с использованием основных медико-статистических показателей (ПК-12);
 - готовность к организации медицинской помощи при чрезвычайных ситуациях, в том числе медицинской эвакуации (ПК-13).

3. Формы государственной итоговой аттестации

Контролируемые компетенции	Форма контроля
УК-1, УК-2, УК-3, УК-4, ПК-1, ПК-2, ПК-3, ПК-4, ПК-5, ПК-6, ПК-7, ПК-8, ПК-9, ПК-10, ПК-11, ПК-12, ПК-13	Собеседование

4. Балльно-рейтинговая система оценки знаний ординаторов :

Тема	Полнота изложения теоретического материала	Упоминание дополнительных источников литературы	Клиническое мышление	Максимальное количество баллов
1. Теоретический вопрос № 1	20	5	5	
2. Теоретический вопрос № 2	20	5	5	
3. Клиническая задача	20	5	15	
ИТОГО	60	15	15	

5. Критерии оценивания

5.1. Критерии оценивания по теоретическим вопросам

Показатель	Критерии оценки					
	0	3	5	10	15	20

Полнота изложения теоретического материала	Не демонстрирует никаких знаний	-	Продemonстрировал крайне низкие знания по теоретическому вопросу)	Продemonстрировал низкие знания по вопросу, но при этом достаточные для формирования компетенции	Продemonстрировал хорошие знания по дисциплине, с незначительными недочетами	Продemonстрировал отличные знания по дисциплине
Упоминание дополнительных источников	Не упоминал	Упомянул авторов, но без указания названия источника	Продemonстрировал знания дополнительной литературы с указанием авторов и названием источников	-	-	-
Клиническое мышление	Не демонстрирует	Ассоциирует некоторые теоретические аспекты с клиническими примерами	Все теоретические аспекты ассоциирует с клиническими примерами	-	-	-

5.2. Критерии оценивания по клинической задаче.

Показатель	Критерии оценки					
	0	3	5	10	15	20
Полнота изложения теоретического материала	Не демонстрирует никаких знаний	-	Продemonстрировал крайне низкие знания по теоретическому вопросу)	Продemonстрировал низкие знания по вопросу, но при этом достаточные для формирования компетенции	Продemonстрировал хорошие знания по дисциплине, с незначительными недочетами	Продemonстрировал отличные знания по дисциплине
Упоминание дополнительных источников	Не упоминал	Упомянул авторов, но без указания названия источника	Продemonстрировал знания дополнительной литературы с указанием авторов и названием источников	-	-	-
Клиническое мышление	Не демонстрирует	Приводит решение клинической задачи, но без пояснений	-	Приводит решение клинической задачи с пояснениями и клиническими примерами, но затрудняется сделать вывод	Приводит решение клинической задачи с пояснениями и клиническими примерами и делает вывод	-

6. Оценочные средства

6.1. Примерная тематика контрольных вопросов:

1 раздел. Общие вопросы. (УК-1,УК-2,УК-3,УК-4, ПК-9,ПК-10,ПК-11,ПК-12,ПК-13)

- 1.1. Организация стоматологической помощи в России.
- 1.2. Организация скорой и неотложной стоматологической помощи взрослому и детскому населению в России.
- 1.3 Санитарно-гигиенические нормы и правила организации и оборудования стоматологических отделений и кабинетов.
- 1.4 Правовые основы медицинской деятельности. Сертификация, лицензирование и аккредитация.
- 1.5 Юридические аспекты и организация медицинского страхования (обязательного и добровольного) населения.
- 1.6 Менеджмент и маркетинг в стоматологии.
- 1.7 Основы и правила ведения учетно-отчетной документации. Количественные и качественные показатели работы врачей-стоматологов; их анализ и интерпретация.
- 1.8 Основы и правила организации и проведения платного приёма стоматологических больных в МУЗ и ГУЗ.
- 1.9 Временная и стойкая утрата трудоспособности, врачебно-трудовая экспертиза в стоматологии, правила выдачи справок и больничных листов.
- 1.10 Основы профилактики стоматологических заболеваний.
- 1.11 Принципы и методы планово-профилактической санации у детей.
- 1.12 Гигиена полости рта и её роль в профилактике стоматологических заболеваний. Средства и методы индивидуальной и профессиональной гигиены полости рта.
- 1.13 Принципы и методы обследования стоматологических больных. Лабораторные и иммунологические методы диагностики.
- 1.14 Индексная оценка состояния зубов и тканей пародонта. Основные индексы, методы определения; их анализ и интерпретация.
- 1.15 Рентгенологические методы обследования стоматологических больных; их анализ и интерпретация.
- 1.16 Функциональные методы диагностики стоматологических заболеваний; их анализ и интерпретация.
- 1.17 Физические методы диагностики стоматологических заболеваний; их анализ и интерпретация.
- 1.18 Асептика и антисептика в стоматологии.
- 1.19 Правила и методы предстерилизационной обработки и стерилизации стоматологических инструментов.
- 1.20 Проявления в полости рта при ВИЧ-инфекции и СПИДе; тактика врача; Меры профилактики распространения Вич-инфекции.
- 1.21 Проявления в полости рта при сифилисе; тактика врача; меры профилактики распространения сифилитической инфекции.
- 1.22 Методы профилактики распространения инфекционных заболеваний: инфекционного гепатита, герпес-вирусной инфекции, ВИЧ-инфекции, сифилиса, туберкулёза.
- 1.23 Материальное обеспечение терапевтического стоматологического приёма больных: оборудование, инструментарий, материалы и пр.
- 1.24 Материальное обеспечение ортопедического стоматологического приёма больных: оборудование, инструментарий, материалы и пр.
- 1.25 Материальное обеспечение хирургического стоматологического приёма больных: оборудование, инструментарий, материалы и пр.
- 1.26 Эмбрио- и гистогенез челюстно-лицевой области, основные нарушения и их последствия.
- 1.27 Топографическая анатомия челюстно-лицевой области; клиническое значение.
- 1.28 Особенности иннервации, кровоснабжения и лимфотока челюстно-лицевой области.
- 1.29 Анатомия верхней челюсти у взрослых; строение пост.зубов.
- 1.30 Особенности анатомического строения верхней челюсти у детей; строение временных зубов.

- 1.31 Анатомия нижней челюсти у взрослых; строение постоянных зубов.
- 1.32 Особенности анатомического строения нижней челюсти у детей; строение временных зубов.
- 1.33 Методы обезболивания в амбулаторной стоматологической практике. Классификация. Материально-техническое обеспечение.
- 1.34 Премедикация при амбулаторных стоматологических вмешательствах. Основные медикаментозные средства и методики.
- 1.35 Общее обезболивание в амбулаторной стоматологической практике. Показания. Препараты. Методика выполнения.
- 1.36 Основные местноанестезирующие препараты. Фармакологические свойства. Классификация. Средства, потенцирующие действие местных анестетиков.
- 1.37 Основные методики местного обезболивания: интралигаментарные, инфильтрационные, внутрикостные. Препараты, методы проведения.
- 1.38 Основные методы проводниковой анестезии на верхней челюсти: препараты, методы проведения.
- 1.39 Основные методы проводниковой анестезии на нижней челюсти: препараты, методы проведения.
- 1.40 Анестезия у круглого и овального отверстий. Анатомо-топографические предпосылки. Препараты и методика проведения.
- 1.41 Методы анестезии при воспалительной контрактуре жевательной мускулатуры. Анатомо-топографические предпосылки. Методики выполнения.
- 1.42 Осложнения при обезболивании. Причины, лечение, профилактика.
- 1.43 Интенсивная терапия в условиях амбулаторного приема. Профилактика неотложных состояний. Лекарственные препараты и материалы для неотложной помощи.
- 1.44 Виды асфиксии. Оказание неотложной помощи. Трахеостомия, техника наложения трахеостомы.
- 1.45 Оказание неотложной помощи при анафилактическом шоке и отеке Квинке.
- 1.46 Оказание неотложной помощи при внезапной остановке сердца и дыхания.
- 1.47 Оказание неотложной помощи при гипо- и гипергликемической коме.
- 1.48 Оказание неотложной помощи при ишемической болезни сердца (стенокардия, инфаркт миокарда).
- 1.49 Оказание неотложной помощи при гипо- и гипертоническом кризе.
- 1.50 Оказание неотложной помощи при остром нарушении мозгового кровообращения (обмороке, коллапсе).
- 1.51 Оказание неотложной помощи при судорожном синдроме и эпилепсии.
- 1.52 Оказание неотложной помощи при травмах мягких тканей и кровотечениях.
- 1.53 Тактика врача стоматолога при попадании инородных тел в дыхательные пути и пищеварительный тракт.

Раздел 2. Терапевтическая стоматология. (ПК-1, ПК-2, ПК-3, ПК-4, ПК-5, ПК-6, ПК-7, ПК-8)

- 2.1 Методы обезболивания в детской стоматологии. Выбор техники проведения анестезии. Профилактика осложнений, связанных с проведением инъекционной анестезии.
- 2.2 Структура и свойства местных анестетиков. Принцип выбора анестетика. Понятие о карпульной инъекционной системе.
- 2.3 Средства, методы и технология отбеливания твёрдых тканей зубов.
- 2.4 Эстетическая реставрация зубов вкладками, винирами, ламинированием.
- 2.5 Фиссурные герметики. Показания к инвазивной и неинвазивной герметизации слепых ямок и фиссур. Обоснование профилактической роли метода.
- 2.6 Реминерализация, рекальцинация и флюоризация твёрдых тканей зубов у детей. Препараты и методики их использования.
- 2.7 Материалы для лечебных подкладок и изолирующих прокладок. Состав, свойства, показания и методика их применения.
- 2.8 Принцип и техника препарирования кариозных полостей по Блеку, Лукомскому и при использовании современных пломбирочных материалов.

- 2.9 "Туннельное препарирование". Показание, обоснование методики, техника исполнения.
- 2.10 "Смазанный слой". Происхождение, клиническое значение, тактика стоматолога.
- 2.11 Современные реставрационные материалы. Состав, свойства.
- 2.12 Особенности реставрации зубов композитными материалами химического и светового отверждения.
- 2.13 Стеклоиономерные цементы. Химический состав, свойства, показания и методика применения.
- 2.14 Реставрация зубов по технологии "сендвич". Обоснование методики и техника исполнения.
- 2.15 Адгезивные системы и адгезивная техника пломбирования.
- 2.16 Особенности травления и кондиционирования эмали и дентина у детей.
- 2.17 Использование композитов для шинирования и восстановления дефектов зубного ряда (адгезивные мосты).
- 2.18 Эндопрепарирование. Эндодонтический инструментарий Методики и этапы инструментальной обработки корневого канала.
- 2.19 Методика препарирования труднопроходимых корневых каналов. Препараты для химического расширения каналов.
- 2.20 Методы определения рабочей длины корневого канала.
- 2.21 Методы пломбирования корневого канала гуттаперчей.
- 2.22 Особенности пломбирования корневого канала пастой, цементом.
- 2.23 Эндодонтические штифты. Классификация, принцип выбора, методика применения.
- 2.24 Методика дезобтурации корневых каналов, запломбированных пастой, цементом, гуттаперчей.
- 2.25 Препараты и системы, используемые для антисептической обработки корневого канала.
- 2.26 Некариозные поражения зубов, возникающие в период фолликулярного развития их тканей. Гипоплазия, флюороз. Этиология, клиника, лечение, профилактика.
- 2.27 Некариозные поражения зубов, возникающие после их прорезывания. Клиника отдельных патологических заболеваний, лечение, профилактика.
- 2.28 Современные представления о причине возникновения кариеса. Понятие о кариесогенных факторах и кариесогенной ситуации. Классификация кариозных поражений.
- 2.29 Защитные проявления в тканях зуба при кариесе. Понятие о стекловидном, склерозированном и заместительном дентине. Методы стимуляции дентиногенеза.
- 2.30 Клиника, особенности диагностики и лечения отдельных форм кариеса
- 2.31 Множественный кариес у детей. Особенности клиники, диагностики и лечения.
- 2.32 Дентикли и петрификаты. Классификация, строение, клиническое значение.
- 2.33 Пульпит. Этиология, классификация, диф. диагностика. Клиника отдельных форм пульпита.
- 2.34 Пульпопериодонтит у детей. Особенности клиники, диагностики, лечения.
- 2.35 Особенности лечения пульпита временных зубов в период незавершённого формирования корня и в период его резорбции.
- 2.36 Особенности лечения пульпита постоянных зубов в период незавершённого формирования его корня.
- 2.37 Особенности консервативного метода лечения пульпита у детей. Обоснование метода, показание и техника исполнения.
- 2.38 Оперативные методы лечения пульпита у детей. Ампутация, субтотальная и тотальная экстирпация. Показание к применению и техника исполнения.
- 2.39 Витальный метод лечения пульпита у детей. Обоснование метода, показание и техника исполнения.
- 2.40 Девиальный метод лечения пульпита у детей. Понятие о некротизации и мумификации. Показание к применению и техника исполнения.
- 2.41 Комбинированный (смешанный) метод лечения пульпита. Обоснование метода, техника исполнения.
- 2.42 Осложнения при лечении пульпита у детей. Профилактика осложнений и способ их устранения.

- 2.43 Периодонтит. Этиология, классификация, диф. диагностика. Клиника отдельных форм периодонтита.
- 2.44 Принцип "тройного воздействия" по Лукомскому. Обоснование принципа и способы его реализации при лечении верхушечного периодонтита.
- 2.45 Заапикальная терапия при лечении верхушечного периодонтита. Препараты и методика их использования. Механизм действия препаратов на основе гидроокиси Са и гидроксиапатита .
- 2.46 Осложнения при лечении верхушечного периодонтита. Профилактика осложнений и способы их устранения.
- 2.47 Консервативно-хирургические методы лечения хронического верхушечного периодонтита у детей.
- 2.48 Радикулярная киста. Клиника, диагностика, особенности лечения.
- 2.49 Фолликулярная киста. Этиология, клиника, диагностика, лечение.
- 2.50 Заболевания пародонта у детей. Классификация , этиология, патогенез , общая симптоматология.
- 2.51 Методы обследования больных с патологией пародонта. Пародонтальные индексы.
- 2.52 Гингивит. Классификация, клиника различных форм гингивита. Особенности лечения.
- 2.53 Пародонтит. Этиология, клиника, диагностика, лечение
- 2.54 Пародонтоз. Этиология, клиника, диагностика, лечение.
- 2.55 Идиопатические заболевания пародонта. Этиология, клиника, диагностика, лечение.
- 2.56 Классификация заболеваний СОПР.
- 2.57 Принцип и методы обследования больных с заболеваниями слизистой оболочки полости рта.
- 2.58 Проявление герпетической инфекции у детей. Этиология, клиника, диагностика, лечение, профилактика.
- 2.59 Хронический рецидивирующий афтозный стоматит. Этиология, клиника, диагностика, лечение, профилактика.
- 2.60 Лейкоплакия. Этиология, клиника, диагностика, лечение, профилактика.
- 2.61 Красный плоский лишай. Этиология, клиника, диагностика, лечение, профилактика.
- 2.62 Многоформная экссудативная эритема. Этиология, клиника, диагностика, лечение, профилактика.
- 2.63 Изменения слизистой оболочки полости рта при коллагенозах. Клиника, диагностика и лечение очаговой красной волчанки.
- 2.64 Грибковое поражение слизистой оболочки полости рта у детей. Этиология, клиника, диагностика, лечение, профилактика.
- 2.65 Пузырчатка. Этиология, клиника, диагностика, лечение.
- 2.66 Заболевания красной каймы губ. Классификация хейлитов. Этиология и клиника отдельных форм хейлитов. Лечение, профилактика.
- 2.67 Изменения слизистой оболочки полости рта при заболеваниях кроветворной системы.
- 2.68 Изменения слизистой оболочки полости рта при заболеваниях ЖКТ.
- 2.69 Изменения слизистой оболочки полости рта при гипо- и авитаминозах.
- 2.70 Изменения слизистой оболочки полости рта при патологии сердечно-сосудистой системы.
- 2.71 Изменения слизистой оболочки полости рта при эндокринных заболеваниях.
- 2.72 Предраковые заболевания слизистой оболочки полости рта и красной каймы губ. Признаки озлокачествления.
- 2.73 Клиника, диагностика и лечение больных с сенсорно-болевым и парестетическим синдромом челюстно-лицевой области.
- 2.74 Проявления сифилиса в полости рта. Тактика врача-стоматолога.
- 2.75 Проявления туберкулёза в полости рта. Клиника, диагностика, лечение.
- 2.76 Проявления СПИДа в полости рта. Особенности клиники и диагностики. Тактика врача-стоматолога.
- 2.77 Токсические и аллергические заболевания слизистой оболочки полости рта. Этиология, клиника, диагностика, лечение, профилактика.
- 2.78 Заболевания языка. Состояние языка при системных заболеваниях и некоторых

синдромах.

Раздел 3. Ортопедическая стоматология. (ПК-1, ПК-2, ПК-3, ПК-4, ПК-5, ПК-6, ПК-7, ПК-8)

- 3.1 Строение зубных дуг. Факторы, обеспечивающие их устойчивость. Понятие об окклюзионных кривых.
- 3.2 Мышцы жевательного аппарата и их функции.
- 3.3 Рефлексы жевательных мышц. Показания к перестройке миотатического рефлекса, сущность и методика перестройки.
- 3.4 Височно-нижнечелюстной сустав, особенности его строения и функции.
- 3.5 Артикуляция и окклюзия. Виды окклюзий, их признаки.
- 3.6 Биомеханика движений нижней челюсти.
- 3.7 Прикус и его физиологические разновидности.
- 3.8 Строение пародонта и его функции. Понятие о физиологических резервах и функциональной недостаточности пародонта.
- 3.9 Статические методы определения эффективности жевания.
- 3.10 Функциональные методы определения эффективности жевания, графические методы исследования функционального состояния зубочелюстной системы.
- 3.11 Содержание и формулировка диагноза в клинике ортопедической стоматологии.
- 3.12 Обезболивание при проведении ортопедических вмешательств в полости рта, защита пульпы от внешних воздействий.
- 3.13 Электрогальванический синдром. Причина возникновения, профилактика и лечение.
- 3.14 Сплавы металлов, применяемые в ортопедической стоматологии. Их свойства.
- 3.15 Дефект коронки зуба. Вкладки, полукоронки, виниры. Показания и противопоказания к применению, способы изготовления. Материалы. Возможные осложнения.
- 3.16 Дефект коронки зуба. Культевые вкладки. Показания, методика изготовления. Возможные осложнения.
- 3.17 Дефект коронки зуба. Штифтовые зубы. Показания, методика изготовления.
- 3.18 Дефект коронки зуба. Фарфоровые и металлокерамические коронки. Показания, методика препарирования зубов и изготовления коронок.
- 3.19 Классификация дефектов зубных рядов и ее значение при протезировании больных съемными и несъемными конструкциями.
- 3.20 Клиника частичной потери зубов, её ведущие симптомы.
- 3.21 Травматическая окклюзия, этиология, патогенез, клиника, профилактика и лечение.
- 3.22 Вторичные деформации прикуса, образовавшиеся после потери зубов. Феномен Попова-Годона. Этиология, патогенез, клинические формы, лечение и профилактика.
- 3.23 Снижающийся прикус. Этиология, патогенез, клиника, лечение.
- 3.24 Биологические и клинические основы конструирования мостовидных протезов. Обоснование выбора опорных зубов.
- 3.25 Частичная потеря зубов. Показания к применению цельнолитых и металлокерамических протезов. Клинические и лабораторные этапы изготовления.
- 3.26 Безметалловая керамика, показания к применению. Протезы на вкладках.
- 3.27 Частичная потеря зубов. Методы фиксации частичных съемных протезов. Виды кламмеров, понятие о кламмерной линии.
- 3.28 Частичная потеря зубов. Материалы для снятия оттисков. Классификация, свойства, показания к применению.
- 3.29 Частичная потеря зубов. Показания и методика получения функциональных оттисков при изготовлении частичных съемных протезов.
- 3.30 Частичная потеря зубов. Непосредственное зубное протезирование. Показания, методика и значение.
- 3.31 Частичная потеря зубов. Характеристика пластмасс, применяемых для изготовления зубных протезов.
- 3.32 Частичная потеря зубов. Показания к применению опирающихся конструкций протезов. Разновидности.
- 3.33 Частичная потеря зубов. Показания к бюгельным протезам, характеристика, клинко-лабораторные этапы изготовления.

- 3.34 Частичная потеря зубов. Бюгельные протезы, составные элементы, система крепления, разгружающие приспособления.
- 3.35 Частичная потеря зубов. Планирование цельнолитых бюгельных протезов. Клинико-лабораторные этапы изготовления.
- 3.36 Частичная потеря зубов. Клинические основы выбора конструкций типовых кламмеров системы Нея при планировании бюгельных протезов.
- 3.37 Частичная потеря зубов. Сравнительная характеристика конструкций зубных протезов, применяемых при дефектах зубных рядов.
- 3.38 Заболевания пародонта. Классификация болезней пародонта. Обследование больного с заболеваниями пародонта.
- 3.39 Заболевания пародонта. Роль травматической окклюзии в развитии заболеваний пародонта.
- 3.40 Функциональноосошлифовывание зубов как самостоятельный метод лечения заболеваний пародонта. Показания.
- 3.41 Задачи ортопедического лечения заболеваний пародонта. Методы.
- 3.42 Заболевания пародонта. Особенности зубного протезирования.
- 3.43 Повышенная стираемость зубов. Этиология, клиника и методы ортопедического лечения.
- 3.44 Особенности ортопедическое лечение взрослых больных с аномалиями прикуса (прогения, прогнатия, открытый, глубокий и перекрёстный прикус).
- 3.45 Подготовка больных с деформациями прикуса к протезированию.
- 3.46 Особенности обследования больных с полной потерей зубов.
- 3.47 Анатомо-топографические особенности строения беззубых верхней и нижней челюстей.
- 3.48 Полная потеря зубов. Характеристика слизистой оболочки полости рта. Особенности строения, влияющие на фиксацию протеза. Классификация слизистой оболочки по Суппле.
- 3.49 Полная потеря зубов. Понятие о фиксации и стабилизации протезов на беззубых челюстях. Факторы, их определяющие.
- 3.50 Полная потеря зубов. Показания к применению разгружающих и компрессионных оттисков при беззубом протезировании.
- 3.51 Полная потеря зубов. Методика получения слепка с дифференцированным давлением.
- 3.52 Возможные ошибки (врачебные и технические) при определении центрального соотношения челюстей, возникающие при изготовлении съёмных протезов больным с полной потерей зубов. Способы их устранения.
- 3.53 Конструирование зубных рядов по типу ортогнатического прикуса в протезах для беззубых челюстей. Проверка восковой конструкции протеза в полости рта.
- 3.54 Изменения слизистой оболочки полости рта при пользовании съёмными протезами. Показания к применению металлических, двуслойных базисов в съёмных протезах, методика их изготовления.
- 3.55 Конструирование зубных рядов в полных протезах при прогнатическом и прогеническом соотношениях челюстей.
- 3.56 Полная потеря зубов. Клинико-лабораторные этапы изготовления протезов. Теоретическое обоснование при проведении каждого этапа.
- 3.57 Протезирование больных с привычным сниженным прикусом (снижением высоты нижней части лица).
- 3.58 Побочные реакции организма больных с полной потерей зубов на пластмассовые протезы. Профилактика протезных стоматитов.
- 3.59 Особенности ортопедического лечения при хронических заболеваниях слизистой оболочки полости рта.
- 3.60 Осложнения при проведении ортопедического лечения съёмными и несъёмными конструкциями и их профилактика.
- 3.61 Имплантанты, их виды. Показания и противопоказания к изготовлению.
- 3.62 Дисфункция височно-нижнечелюстного сустава. Клинические проявления, диагностика, принципы лечения.
- Ортодонтия (взрослые больные).
- 3.63 Аномалии прикуса взрослых. Показания к ортодонтическому лечению. Особенности

его проведения.

- 3.64 Вестибулярное положение клыков. Этиология. Показания к ортодонтическому лечению перед протезированием.
- 3.65 Диастема. Этиология. Показания к устранению перед протезированием.
- 3.66 Частичная потеря зубов. Прогнатия. Особенности конструкций при протезировании больных с дистальным прикусом.
- 3.67 Частичная потеря зубов. Прогения. Особенности конструкций при протезировании больных с мезиальным прикусом.
- 3.68 Глубокий прикус взрослых. Этиология. Методы устранения перед протезированием.
- 3.69 Ортодонтическая подготовка полости рта больных с заболеваниями пародонта. Ортодонтия (детство).
- 3.70 Ортодонтия. Ее предмет и задачи. Основные этапы развития ортодонтии в России и за рубежом. Вклад отечественных ученых в развитие специальности.
- 3.71 Признаки правильно сформированного временного прикуса.
- 3.72 Ортогнатический прикус. Его характеристика по функциональным группам зубов в сагиттальном, вертикальном и трансверзальном направлениях.
- 3.73 Классификация зубо-челюстных аномалий Энгля и международная номенклатура зубочелюстно-лицевых аномалий.
- 3.74 Методы клинической и лабораторной диагностики в ортодонтии. Осмотр пациента. Изучение диагностических моделей челюстей.
- 3.75 Рентгенологический метод исследования в ортодонтии. Методы лечения зубочелюстно-лицевых аномалий: ортодонтический аппаратный, ортопедический, протетический.
- 3.76 Миогимнастика, как метод профилактики и лечения зубочелюстно-лицевых аномалий.
- 3.77 Механически-действующие ортодонтические аппараты. Аппарат Эйнсворта. Аппараты Энгля со стационарной дугой, со скользящей дугой, с экспансивной дугой.
- 3.78 Функционально-действующие ортодонтические аппараты. Пластинка с наклонной плоскостью. Активатор Андресена и Хойпля. Регулятор функций Френкеля.
- 3.79 Аномалии положения отдельных зубов. Классификация. Этиология, клиника, диагностика и лечение.
- 3.80 Дистальный прикус. Классификация. Этиология, клиника, диагностика и лечение.
- 3.81 Мезиальный прикус. Классификация. Этиология, клиника, диагностика и лечение.
- 3.82 Открытый прикус. Его формы, разновидности и степени выраженности. Этиология, клиника, диагностика и лечение.
- 3.83 Глубокий прикус. Его формы, разновидности и степени выраженности. Этиология, клиника, диагностика и лечение.
- 3.84 Перекрестный прикус. Его формы, разновидности и степени выраженности. Этиология, клиника, диагностика и лечение.

Раздел 4. Хирургическая стоматология. (ПК-1, ПК-2, ПК-3, ПК-4, ПК-5, ПК-6, ПК-7, ПК-8)

- 4.1. Методы обезболивания в клинике хирургической стоматологии.
- 4.2. Основные методики местного обезболивания (интралигаментарные, инфильтрационные, внутрикостные, проводниковые, центральные).
- 4.3. Премедикация при проведении амбулаторных хирургических стоматологических вмешательств.
- 4.4. Общее обезболивание в амбулаторной хирургической стоматологии. Показания и противопоказания. Препараты. Методика выполнения.
- 4.5. Осложнения при местном обезболивании (ранние и поздние, общие и местные), причины, лечение, профилактика.
- 4.6. Особенности местного обезболивания в детском возрасте, концентрация препаратов, показания и противопоказания к применению, техника основных проводниковых методик (мандибулярной, торусальной).

- 4.7. Особенности общего обезболивания у детей в клинике хирургической стоматологии, показания и противопоказания, УЗИ вилочковой железы как необходимый метод обследования перед применением наркоза у детей.
- 4.8. Операция удаления зуба. Показания и противопоказания, этапы, виды заживления, сроки заживления лунки.
- 4.9. Удаление зубов и корней фронтальной группы зубов на верхней и нижней челюсти. Методы местного обезболивания, инструментарий.
- 4.10. Удаление премоляров и их корней на верхней и нижней челюсти. Методы местного обезболивания, инструментарий.
- 4.11. Удаление моляров и их корней на верхней и нижней челюсти. Методы местного обезболивания, инструментарий.
- 4.12. Ретенция и дистопия зубов. Предрасполагающие факторы. Показания и методики удаления третьих нижних моляров, инструментарий.
- 4.13. Особенности удаления зубов у детей, этапы, сроки заживления.
- 4.14. Ранние и поздние осложнения операции удаления зуба. Причины, профилактика, лечение.
- 4.15. Классификация травм челюстно-лицевой области. Методика и сроки первичной хирургической обработки ран без дефекта и с дефектом мягких тканей.
- 4.16. Особенности первичной хирургической обработки ран челюстно-лицевой области, виды швов, шовный материал, применяющийся в хирургической стоматологии, техника наложения внутрикожного шва.
- 4.17. Классификация, клиника, дифференциальная диагностика переломов нижней челюсти, рентгенологическая картина, методы временной иммобилизации.
- 4.18. Консервативные методы лечения переломов нижней челюсти. Показания, противопоказания. Методика шинирования по Тигерштедту, по Васильеву, по Донскому, шинирование беззубых челюстей, сроки образования костной мозоли.
- 4.19. Осложнения при лечении переломов нижней челюсти. Причины возникновения, профилактика, лечебная тактика при травматическом остеомиелите.
- 4.20. Вывих нижней челюсти, виды, причины, дифференциальная диагностика, лечение.
- 4.21. Классификация, клиника, дифференциальная диагностика переломов верхней челюсти, лечебная тактика.
- 4.22. Переломы скуловой кости, скуловой дуги, костей носа. Клиника, дифференциальная диагностика, лечебная тактика.
- 4.23. Классификация, клинические проявления и особенности течения травматических переломов нижней челюсти у детей, наиболее часто встречающиеся виды переломов, рентгенологические проявления, методы лечения, сроки образования костной мозоли.
- 4.24. Топографо-анатомические особенности ЧЛЮ у детей. Виды травм мягких тканей, особенности клиники и ПХО ран мягких тканей ЧЛЮ у детей.
- 4.25. Острые артриты ВНЧС. Этиология, клиника, дифференциальная диагностика, лечебная тактика.
- 4.26. Артрозы и анкилозы ВНЧС, этиология, патогенез, клинические проявления, лечебная тактика.
- 4.27. Особенности заболеваний ВНЧС в детском возрасте, рентгенологическая картина, методы дополнительного обследования, лечебная тактика.
- 4.28. Этиология и патогенез воспалительных заболеваний челюстно-лицевой области.
- 4.29. Динамика и пути распространения воспалительных процессов челюстно-лицевой области.
- 4.30. Показания и противопоказания к хирургическому лечению хронического периодонтита. Методики зубосохраняющих операций (резекция верхушки корня, цистотомия, цистэктомия, гранулэктомия, ампутация корня, гемисекция).
- 4.31. Альвеолит. Этиология, клиника, дифференциальная диагностика, методы лечения.
- 4.32. Острый периостит челюстей. Этиология, патологическая анатомия, клиника, дифференциальная диагностика, лечение.
- 4.33. Этиология, основные звенья патогенеза, клиника, дифференциальная диагностика острого одонтогенного остеомиелита челюстей.
- 4.34. Хронический одонтогенный остеомиелит челюстей. Патологическая анатомия,

клиническая и рентгенологическая картина различных форм. Дифференциальная диагностика, лечебная тактика.

4.35. Острый и хронический лимфаденит челюстно-лицевой области, аденофлегмона. Этиология, клиника, дифференциальная диагностика, лечебная тактика.

4.36. Дифференциальная диагностика острого периодонтита, периостита, остеомиелита челюстей.

4.37. Острый и хронический одонтогенный верхнечелюстной синусит. Этиология, патогенез, клиника, рентгенологические проявления различных форм, дифференциальная диагностика, лечебная тактика.

4.38. Общая характеристика флегмон и абсцессов челюстно-лицевой области. Этиология, основные звенья патогенеза, клинические проявления, показатели клинико-лабораторного обследования больных, лечебная тактика.

4.39. Абсцесс и флегмона крыловидно-челюстного и окологлоточного пространств, топографическая анатомия, клинические проявления, дифференциальная диагностика, лечебная тактика.

4.40. Подмассетериальные абсцессы и флегмоны, топографическая анатомия, дифференциальная диагностика, лечебная тактика.

4.41. Гнилостно-некротическая флегмона дна полости рта, этиология, клиника, дифференциальная диагностика, лечебная тактика, прогноз для жизни.

4.42. Абсцесс челюстно-язычного желобка и подъязычного валика, топографическая анатомия, этиология, клиника, дифференциальная диагностика, лечение в условиях амбулатории; постинъекционные абсцессы, профилактика.

4.43. Абсцесс и флегмона подчелюстной области, топографическая анатомия, клиника, дифференциальная диагностика, лечебная тактика.

4.44. Абсцесс и флегмона подвисочной и крылонёбной ямок, топографическая анатомия, клиника, дифференциальная диагностика, лечебная тактика.

4.45. Абсцесс и флегмона подглазничной области и глазницы, топографическая анатомия, этиология, клиника, дифференциальная диагностика, лечебная тактика.

4.46. Тромбофлебит вен лица, тромбоз кавернозного синуса, менингит, абсцессы головного мозга, медиастенит как септические осложнения острых гнойных воспалительных заболеваний челюстно-лицевой области. Причины возникновения, профилактика, дифференциальная диагностика, показатели клинико-лабораторного обследования больных, лечебная тактика, прогноз для жизни.

4.47. Одонтогенный сепсис. Классификация сепсиса, патогенез, клинические проявления, дифференциальная диагностика, показатели клинико-лабораторного обследования больных, лечебная тактика, прогноз для жизни.

4.48. Принципы комплексной терапии (противовоспалительной, десенсибилизирующей, дезинтоксикационной, иммунокорректирующей, общеукрепляющей) острых и хронических воспалительных заболеваний челюстно-лицевой области. Препараты, основные схемы лечения.

4.49. Особенности течения острых воспалительных заболеваний челюстно-лицевой области в детском возрасте.

4.50. Септические осложнения воспалительных заболеваний челюстно-лицевой области у детей, фурункул и карбункул лица у детей, этиология, клиника, дифференциальная диагностика, лечебная тактика.

4.51. Принципы противовоспалительной терапии у детей, препараты, основные схемы лечения.

4.52. Классификация опухолей челюстно-лицевой области.

4.53. Папиллома, фиброма, атерома, липома. Этиология, патологическая анатомия, клиника, дифференциальная диагностика, методы хирургического лечения, техника удаления доброкачественных новообразований.

4.54. Гемангиомы, лимфангиомы. Факторы, предрасполагающие к возникновению, классификация, клиника, дифференциальная диагностика, лечебная тактика.

4.55. Одонтогенные кисты челюстей. Клинические и рентгенологические проявления, дифференциальная диагностика. Хирургическое лечение, техника зубосохраняющих операций.

- 4.56. Эпулис, этиология, классификация, патологическая анатомия, клиника, дифференциальная диагностика, хирургическое лечение.
- 4.57. Дифференциальная диагностика и лечебная тактика остеобластокластомы, амелобластомы, кисты челюсти.
- 4.58. Злокачественные опухоли челюстно-лицевой области. Классификация, особенности клинической картины, диагностика. Тактика врача-стоматолога.
- 4.59. Гистологическое и цитологическое исследования к клинике хирургической стоматологии. Техника взятия материала (биоптата, мазок-отпечаток).
- 4.60. Острые воспалительные заболевания больших слюнных желез, классификация, патогенез, клинические проявления, принципы лечения.
- 4.61. Хронические дистрофические и воспалительные заболевания больших слюнных желез, классификация, клиника, дифференциальная диагностика, принципы лечения, методика контрастной сиалографии, препараты, техника выполнения, рентгенологическая картина различных форм.
- 4.62. Контрактуры нижней челюсти. Причины, классификация, клинические проявления, профилактика, лечебная тактика.
- 4.63. Невралгия тройничного нерва. Неврит тройничного и лицевого нервов. Причины, клиника, дифференциальная диагностика, лечение.
- 4.64. Классификация заболеваний пародонта, показания к хирургическому лечению. Основные методики хирургического лечения пародонтитов. Гингивоостеопластика по В.А.Киселеву.
- 4.65. Короткая уздечка языка, губ. Мелкое преддверие полости рта. Роль в развитии пародонтитов. Техника и возрастные показания для оперативного лечения.
- 4.66. Направленный остеогенез в стоматологии. Остеокондуктивные и остеоиндуктивные материалы. Мембраны направленного действия, дентальные имплантанты. Классификация, показания и противопоказания к применению.
- 4.67. Осложнения, возникающие при установке и в процессе эксплуатации дентальных имплантантов. Методы профилактики.
- 4.68. Врожденные пороки развития челюстно-лицевой области. Классификация, клинические проявления, лечебная тактика.
- 4.69. Диспансеризация детей с врожденными пороками развития челюстно-лицевой области. Возрастные сроки пластики верхней губы и твердого неба. Принципы реабилитации детей с врожденными пороками развития лица.

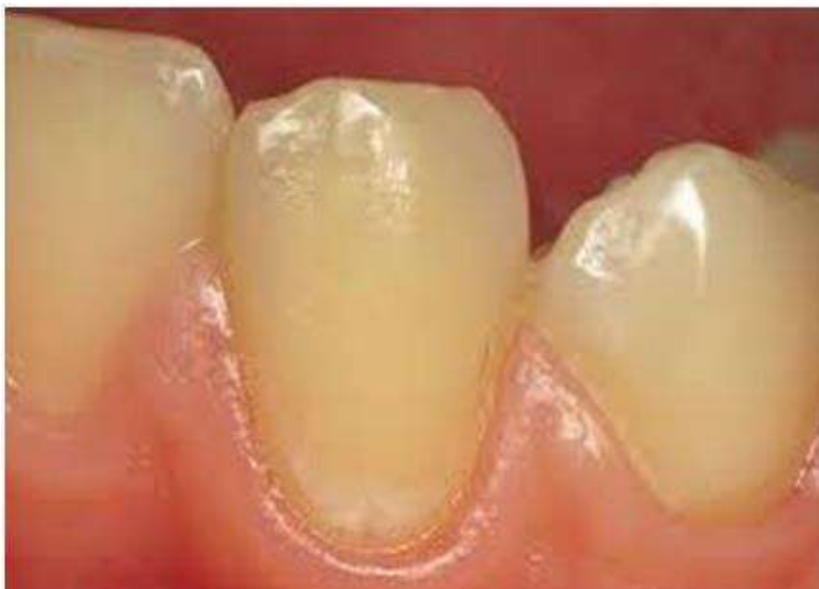6.2. Клинические задачи

№1

Инструкция: ОЗНАКОМЬТЕСЬ С СИТУАЦИЕЙ И ДАЙТЕ РАЗВЕРНУТЫЕ ОТВЕТЫ НА ВОПРОСЫ

Основная часть

Пациентка Д. 22 лет обратилась в клинику с целью профилактического осмотра. Жалоб не предъявляет. Объективно: 3.3 зуб – на вестибулярной поверхности в пришеечной области определяется нечётко отграниченный участок серовато-белого цвета. Реакция на температурные раздражители незначительная, быстро проходящая после устранения раздражителя. Потери эпителиального прикрепления нет, в пришеечной области всех зубов определяется наличие мягкого зубного налёта.



Вопросы:

Поставьте диагноз.
Укажите необходимые дополнительные методы обследования.
Проведите дифференциальную диагностику.
Составьте план лечения.
Меры профилактики, рекомендованные в указанном случае.

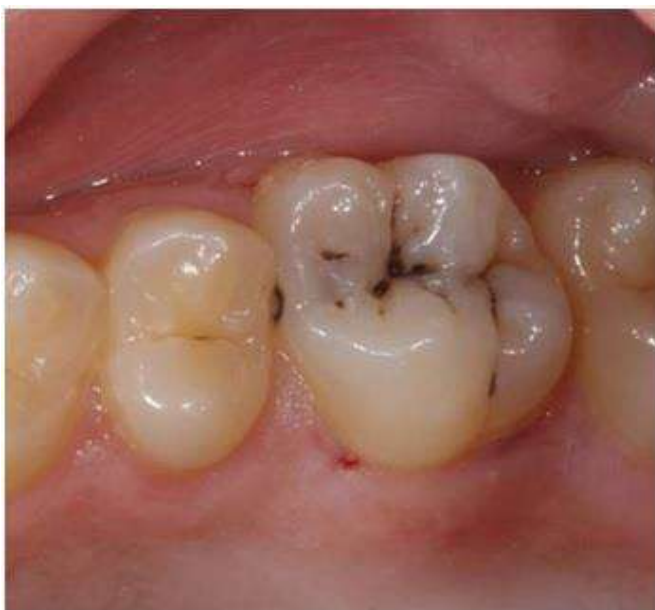№2.

Инструкция: ОЗНАКОМЬТЕСЬ С СИТУАЦИЕЙ И ДАЙТЕ РАЗВЕРНУТЫЕ ОТВЕТЫ НА ВОПРОСЫ

Основная часть

Пациентка П. 23 года обратилась в клинику с жалобой на попадание пищи между зубами верхней челюсти справа, периодически возникающую кратковременную боль при приёме холодной и сладкой воды и пищи. Впервые ощущение возникли около 2 месяцев назад.

Объективно: 2.6 зуб – на окклюзионной и медиальной контактной поверхностях кариозная полость средней глубины, выполненная размягчённым и пигментированным дентином. Зондирование болезненное по стенкам кариозной полости. Перкуссия зуба безболезненная. Реакция на холод кратковременная.



Вопросы:

Поставьте диагноз.
Укажите необходимые дополнительные методы обследования.
Проведите дифференциальную диагностику.
Составьте план лечения.

Перечислите возможные ошибки при пломбировании кариозной полости II класса по Блэку 2.6 зуба.

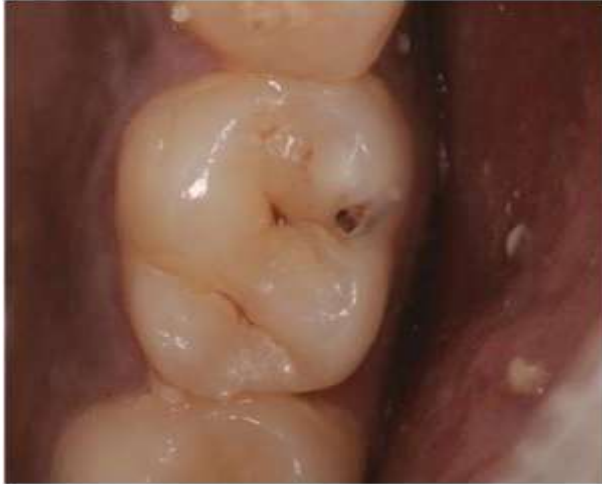№ 3.

Инструкция: ОЗНАКОМЬТЕСЬ С СИТУАЦИЕЙ И ДАЙТЕ РАЗВЕРНУТЫЕ ОТВЕТЫ НА ВОПРОСЫ

Основная часть

Пациент Ф. 29 лет обратился в клинику с целью профилактического осмотра, жалоб не предъявляет. Из анамнеза: к стоматологу обратился впервые за последние 4 года.

Объективно: 1.7 зуб - на окклюзионной поверхности на дистальном щёчном бугре кариозная полость средней глубины, выполненная пигментированным и размягчённым дентином. Зондирование болезненное по стенкам кариозной полости. Перкуссия зуба безболезненная. Реакция на холод кратковременная.



Вопросы:

Поставьте диагноз.

Укажите необходимые дополнительные методы обследования.

Проведите дифференциальную диагностику.

Составьте план лечения.

Охарактеризуйте класс данной кариозной полости в соответствии с классификацией Блэка

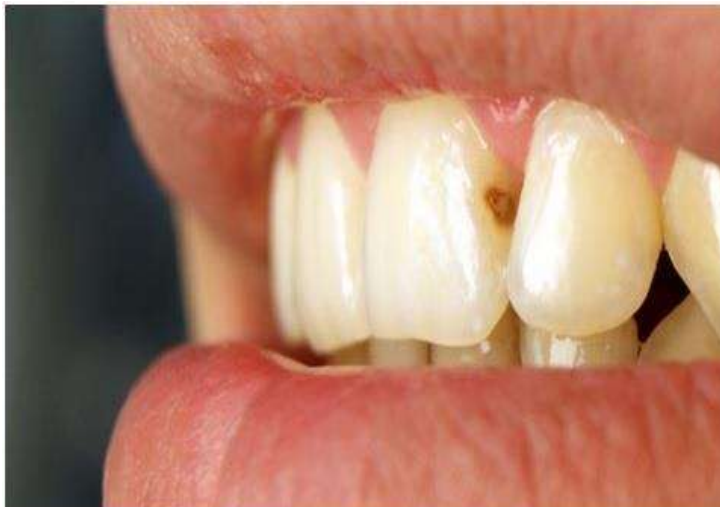№ 4.

Инструкция: ОЗНАКОМЬТЕСЬ С СИТУАЦИЕЙ И ДАЙТЕ РАЗВЕРНУТЫЕ ОТВЕТЫ НА ВОПРОСЫ

Основная часть

Пациент Ч. 28 лет обратился в клинику с жалобами на эстетический дефект в области фронтальных зубов, кратковременную, быстропроходящую боль при приёме сладкой или холодной пищи. В анамнезе ортодонтическое лечение с использованием несъёмного аппарата.

Объективно: 2.1 зуб - на дистальной контактной поверхности кариозная полость средней глубины, выполненная пигментированным и размягчённым дентином. Зондирование дна и стенок кариозной полости болезненное. Перкуссия зуба безболезненная.



Вопросы:

Поставьте диагноз.

Укажите необходимые дополнительные методы обследования.

Проведите дифференциальную диагностику.

Составьте план лечения.

Укажите последовательность этапов пломбирования данной .

№ 5

Инструкция: ОЗНАКОМЬТЕСЬ С СИТУАЦИЕЙ И ДАЙТЕ РАЗВЕРНУТЫЕ ОТВЕТЫ НА ВОПРОСЫ

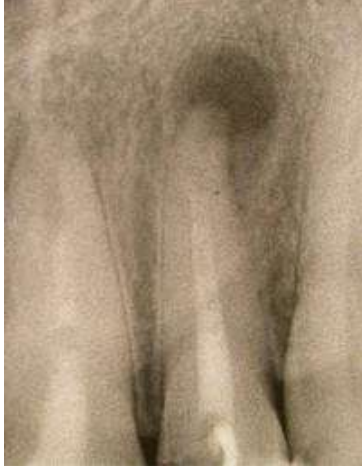Основная часть

Пациент М. 26 лет обратился в клинику с жалобами на неприятные ощущения при накусывании на 2.5 зуб. Болезненность в области десны.

Из анамнеза: зуб ранее лечен эндодонтически 5 лет назад.

Объективно: 2.5 зуб– на жевательной и контактных поверхностях пломба. Перкуссия болезненна. Слизистая оболочка в проекции верхушки корня 2.5 зуба отёчна, гиперемирована, болезненна при пальпации.

На внутриротовой контактной рентгенограмме у верхушки корня 2.5 зуба выявлен очаг деструкции костной ткани с чёткими контурами, размером 8×10 мм. Корневые каналы запломбированы на $\frac{2}{3}$ длины.



Вопросы:

Поставьте диагноз.

Показания к консервативному (терапевтическому) методу лечения.

Назовите основные этапы эндодонтического лечения.

Назовите пломбировочные материалы для временного пломбирования корневых каналов.

Укажите показания к проведению и методы хирургического лечения в данной ситуации.

№ 6

Инструкция: ОЗНАКОМЬТЕСЬ С СИТУАЦИЕЙ И ДАЙТЕ РАЗВЕРНУТЫЕ ОТВЕТЫ НА ВОПРОСЫ

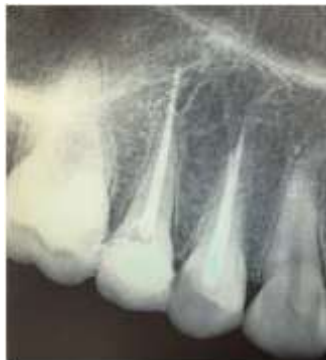Основная часть

Пациент О. 20 лет предъявляет жалобы на периодически возникающие неприятные ощущения при накусывании на 1.5 зуб . Зуб беспокоит в течение 3 месяцев.

Из анамнеза: ранее зуб был лечен эндодонтически.

Объективно: 1.5 зуб– коронковая часть значительно разрушена, восстановлена пломбой. Перкуссия слабо болезненна.

На внутриротовой контактной рентгенограмме корневой канал 1.5 зуба запломбирован плотно, равномерно на всем протяжении, пломбировочный материал и гуттаперча значительно выведены за верхушку корня. Изменений в периапикальных тканях нет.



Вопросы:

Определите план лечения 1.5 зуба.

Назовите основные противопоказания к повторному эндодонтическому вмешательству.

Укажите возможные причины осложнения при проведенном эндодонтическом лечении 1.5 зуба.

Назовите препараты для ирригации корневых каналов при эндодонтическом лечении.

Назовите основные этапы эндодонтического лечения.

№ 7.

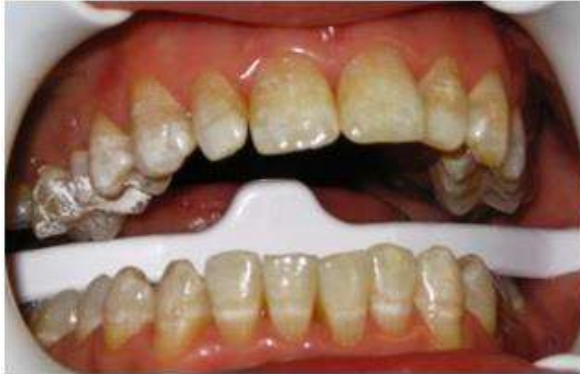Инструкция: ОЗНАКОМЬТЕСЬ С СИТУАЦИЕЙ И ДАЙТЕ РАЗВЕРНУТЫЕ ОТВЕТЫ НА ВОПРОСЫ

Основная часть

Пациентка Ф. 18 лет обратилась в клинику с жалобами на эстетические дефекты зубов.

Со слов пациентки, постоянные зубы прорезались уже с пятнами. Проживает пациентка А. в г.Одинцово.

При внешнем осмотре: кожные покровы без видимой патологии. При осмотре полости рта: множественные меловидные пятна на всех поверхностях зубов, эмаль гладкая.



Вопросы:

Поставьте диагноз.

Проведите дифференциальную диагностику.

Укажите причину возникновения данного заболевания.

Составьте план лечения.

Обсудите подбор индивидуальных средств гигиены полости рта при данной патологии.

№ 8

Инструкция: ОЗНАКОМЬТЕСЬ С СИТУАЦИЕЙ И ДАЙТЕ РАЗВЕРНУТЫЕ ОТВЕТЫ НА ВОПРОСЫ

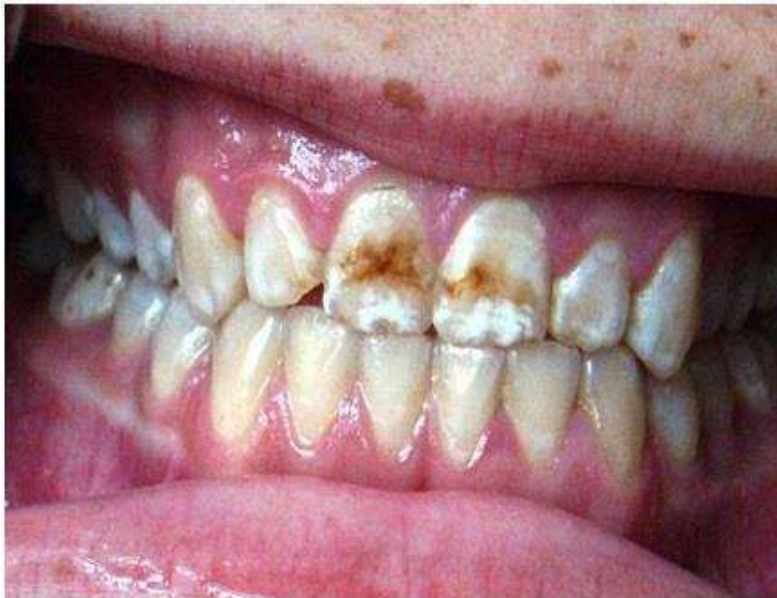Основная часть

клинику обратилась пациентка Т. в возрасте 17 лет с жалобами на эстетические дефекты зубов.

Со слов пациентки, постоянные зубы прорезались уже с пятнами. Проживает пациентка в г. Красногорске.

При внешнем осмотре: кожные покровы без видимой патологии.

При осмотре полости рта: множественные меловидные пятна на всех поверхностях зубов, эмаль имеет матовый оттенок, на фоне которой на передней поверхности верхних центральных резцов отмечаются пигментированные пятна коричневого цвета.



Вопросы:

Поставьте диагноз.

Проведите дифференциальную диагностику.

Укажите причину возникновения данного заболевания.

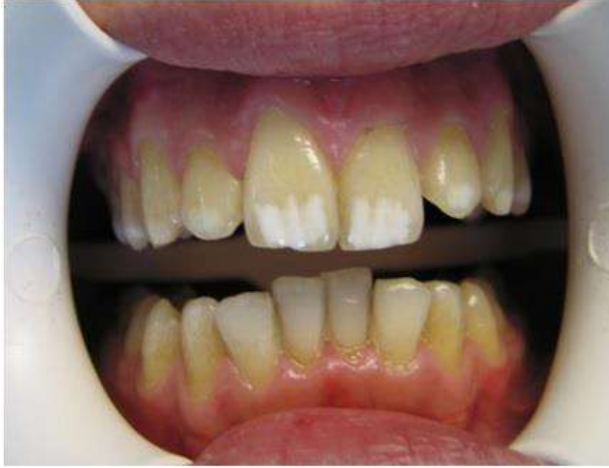Составьте план лечения.

Обсудите подбор индивидуальных средств гигиены полости рта при данной патологии.

Инструкция: ОЗНАКОМЬТЕСЬ С СИТУАЦИЕЙ И ДАЙТЕ РАЗВЕРНУТЫЕ ОТВЕТЫ НА ВОПРОСЫ

Основная часть

Пациент Т. 19 лет обратился в клинику с жалобами на эстетические дефекты зубов. Со слов пациента, постоянные зубы прорезались жупятами. В детстве он часто болел тяжёлыми инфекционными заболеваниями. В течение жизни размеры, форма и цвет пятен не изменялись. При внешнем осмотре: кожные покровы без видимой патологии. При осмотре полости рта: пятна белого цвета, с чёткими границами и одинаковой величины в области режущего края симметричных зубов верхней челюсти.



Вопросы:

- Поставьте диагноз.
- Проведите дифференциальную диагностику.
- Укажите причины возникновения данного заболевания.
- Составьте план лечения.
- Обоснуйте подбор индивидуальных средств гигиены полости рта при данной патологии.

Инструкция: ОЗНАКОМЬТЕСЬ С СИТУАЦИЕЙ И ДАЙТЕ РАЗВЕРНУТЫЕ ОТВЕТЫ НА ВОПРОСЫ

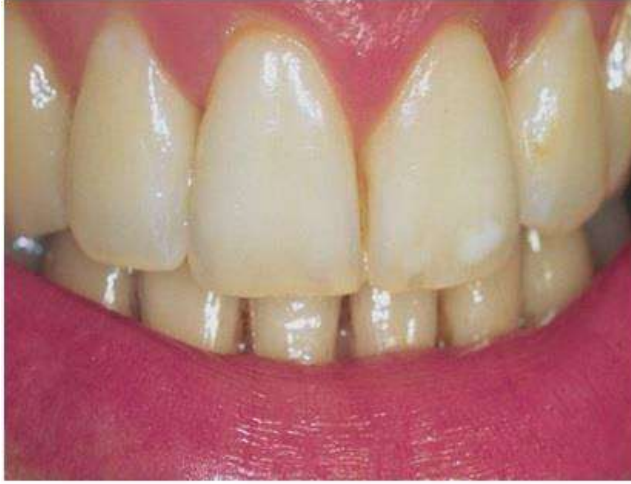Основная часть

Пациентка С. 25 лет обратилась в клинику с жалобами на эстетические дефекты зубов.

Со слов пациентки, постоянные зубы прорезались уже с пятнами. В течение жизни размеры, форма и цвет пятен не изменялись.

При внешнем осмотре: кожные покровы без видимой патологии.

При осмотре полости рта: пятна белого цвета, с чёткими границами и одинаковой величины в области режущего края 2.1 и 2.2 зубов.



Вопросы:

Поставьте диагноз.

Проведите дифференциальную диагностику.

Укажите причины возникновения данного заболевания.

Составьте план лечения.

Обсудите подбор индивидуальных средств гигиены полости рта при данной патологии.

№ 11

Инструкция: ОЗНАКОМЬТЕСЬ С СИТУАЦИЕЙ И ДАЙТЕ РАЗВЕРНУТЫЕ ОТВЕТЫ НА ВОПРОСЫ

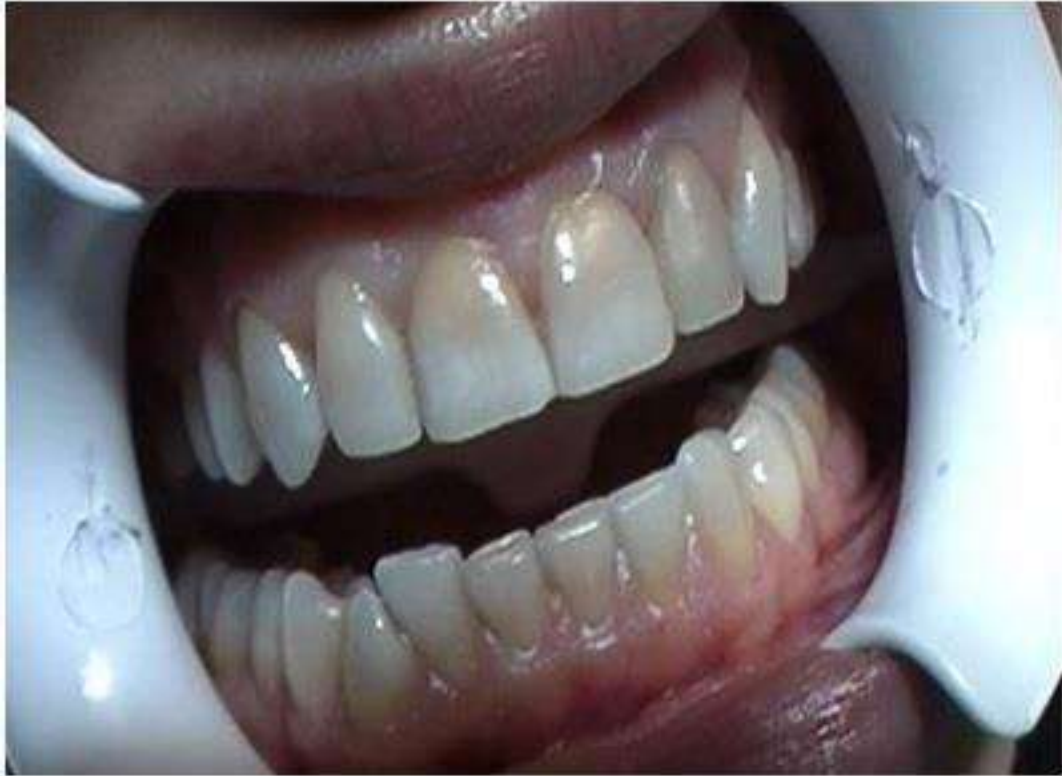Основная часть

Пациентка А. 37 лет обратилась в клинику с жалобами на тёмный цвет зубов.

Со слов пациентки, постоянные зубы прорезались уже тёмного цвета. Она часто болела инфекционными заболеваниями в детстве и ей назначали для лечения антибиотики.

При внешнем осмотре: кожные покровы без видимой патологии.

При осмотре полости рта: равномерное серовато-коричневое окрашивание зубов верхней и нижней челюстей (до экватора зуба) без образования полосок. Прикус ортогнатический.



Вопросы:

Поставьте диагноз.

Проведите дифференциальную диагностику.

Укажите причины возникновения данного заболевания.

Составьте план лечения.

Обоснуйте подбор индивидуальных средств гигиены полости рта при данной патологии.

Инструкция: ОЗНАКОМЬТЕСЬ С СИТУАЦИЕЙ И ДАЙТЕ РАЗВЕРНУТЫЕ ОТВЕТЫ НА ВОПРОСЫ

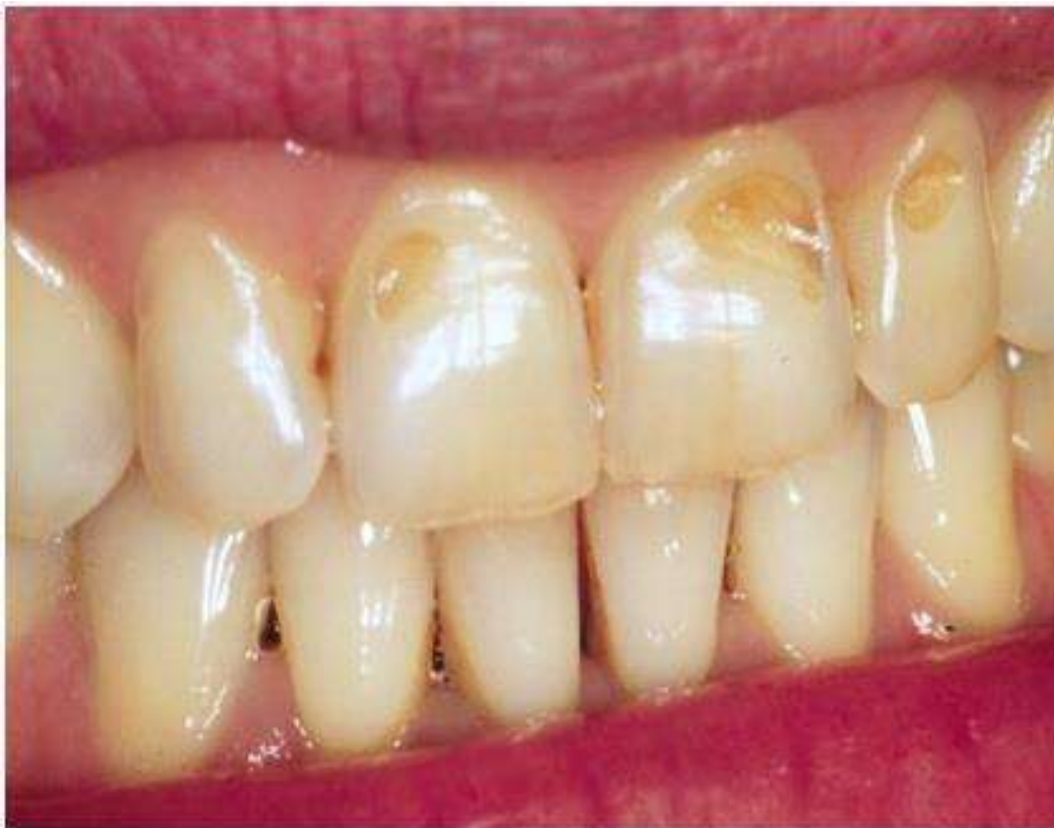Основная часть

клинику обратилась пациентка Т. 59 лет с жалобами на эстетические дефекты и выраженную чувствительность передних зубов верхней челюсти.

Анамнез: перенесённые и сопутствующие заболевания: хронический гастрит с повышенной кислотностью.

При внешнем осмотре: кожные покровы без видимой патологии.

При осмотре полости рта: на вестибулярной поверхности 1.1, 2.1, 2.2 зубов – дефекты эмали и дентина блюдцеобразной формы.



Вопросы:

Поставьте диагноз.

Проведите дифференциальную диагностику.

Укажите причины возникновения данного заболевания.

Составьте план лечения.

Подберите индивидуальные средства гигиены полости рта при данной патологии.

Инструкция: ОЗНАКОМЬТЕСЬ С СИТУАЦИЕЙ И ДАЙТЕ РАЗВЕРНУТЫЕ ОТВЕТЫ НА ВОПРОСЫ

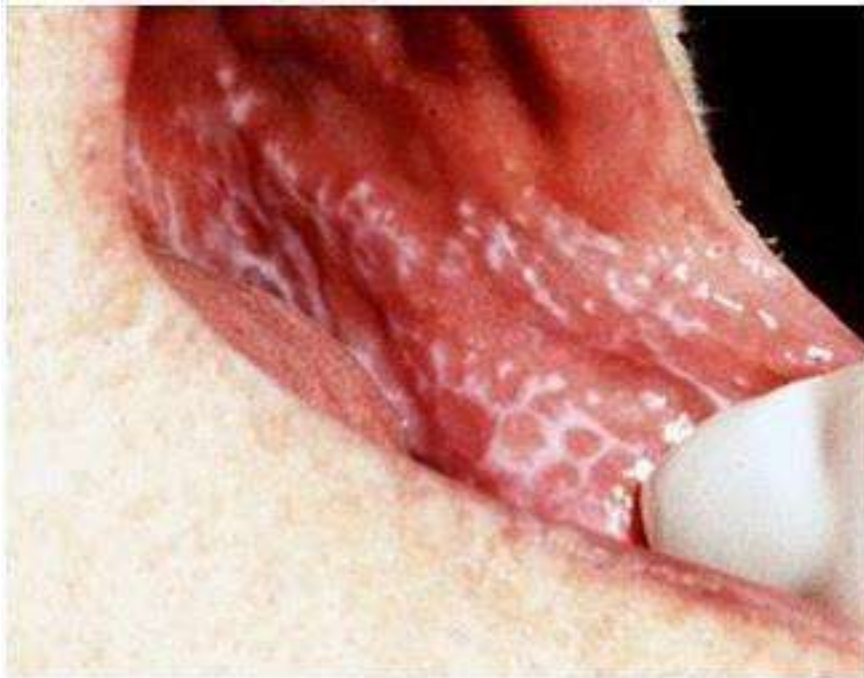
Основная часть

Пациентка К. 52 лет обратилась к врачу-стоматологу с жалобами на жжение в полости рта при приёме раздражающей пищи, чувство шероховатости, стянутости и необычный вид слизистой оболочки щёк. Впервые обратила внимание на изменение около 2 лет назад, что по времени совпало с перенесённым стрессом.

Сопутствующие заболевания: хронический энтероколит, хронический холецистит.

При внешнем осмотре: кожные покровы без видимой патологии.

При осмотре полости рта выявлены одиночные искусственные коронки, изготовленные из разнородных металлов. На фоне видимо неизменённой слизистой оболочки обеих щёк в среднем и заднем отделах отмечаются участки изменённого эпителия белесоватого цвета в виде кружева, не снимающиеся при поскабливании.



Вопросы:

Поставьте предварительный диагноз и обоснуйте его.

Назовите элементы поражения, патологические процессы в эпителии, характерные для данного заболевания.

Укажите причины возникновения данного заболевания.

Проведите дифференциальную диагностику.

Составьте план лечения.

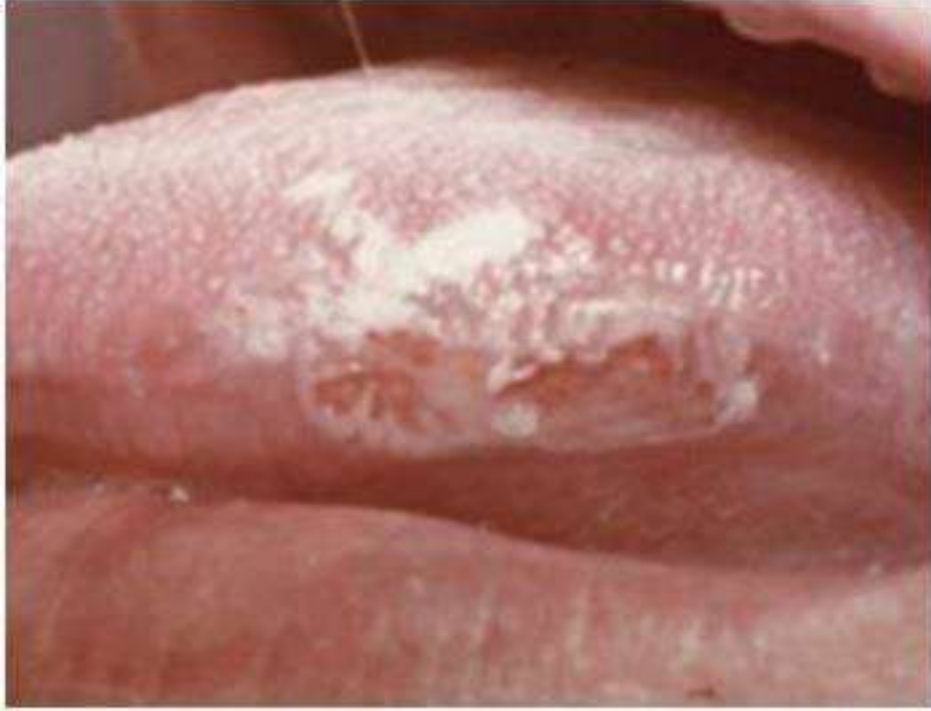Инструкция: ОЗНАКОМЬТЕСЬ С СИТУАЦИЕЙ И ДАЙТЕ РАЗВЕРНУТЫЕ ОТВЕТЫ НА ВОПРОСЫ

Основная часть

Пациент М. 52 лет обратился к врачу-стоматологу с жалобами на шероховатость, чувство стянутости и наличие белого пятна на языке. Изменения на языке заметил около 1 года назад. Белесоватость очага за последнее время усилилась.

Из анамнеза: курит с 16 лет, страдает хроническим гастритом.

При осмотре: регионарные лимфоузлы не увеличены. Частичная вторичная адентия. На боковой поверхности языка справа имеется обширная бляшка белого цвета с полиганальными контурами, возвышающаяся над уровнем слизистой оболочки, не удаляющаяся при поскабливании. Пальпация очага поражения безболезненна, уплотнения в основании нет.



Вопросы:

Перечислите возможные причины заболевания.

Укажите дополнительные методы обследования для подтверждения диагноза.

Поставьте диагноз.

Проведите дифференциальную диагностику данной патологии.

Составьте план лечения. Прогноз.

Инструкция: ОЗНАКОМЬТЕСЬ С СИТУАЦИЕЙ И ДАЙТЕ РАЗВЕРНУТЫЕ ОТВЕТЫ НА ВОПРОСЫ

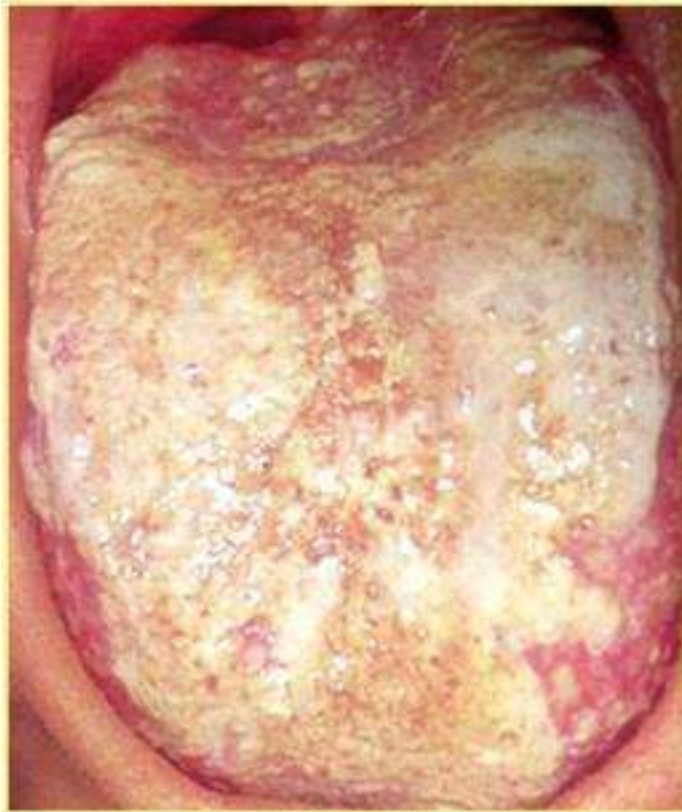Основная часть

Пациентка Л. 48 лет обратилась в стоматологическую клинику с жалобами на необычный вид языка, сухость и жжение в полости рта.

В анамнезе длительный прием антибиотиков. Общее состояние удовлетворительное.

При внешнем осмотре регионарные лимфоузлы не пальпируются.

При осмотре полости рта язык гиперемирован, отёчен. На спинке языка имеется бело-жёлтый творожный налёт, легко снимающийся при поскабливании. После снятия налёта обнажается ярко гиперемированная поверхность языка.



Вопросы:

Поставьте предварительный диагноз.

Дополнительный метод обследования для постановки диагноза, состав налёта, имеющий диагностическое значение.

Проведите дифференциальную диагностику.

Составьте план лечения.

Прогноз заболевания, профилактика.

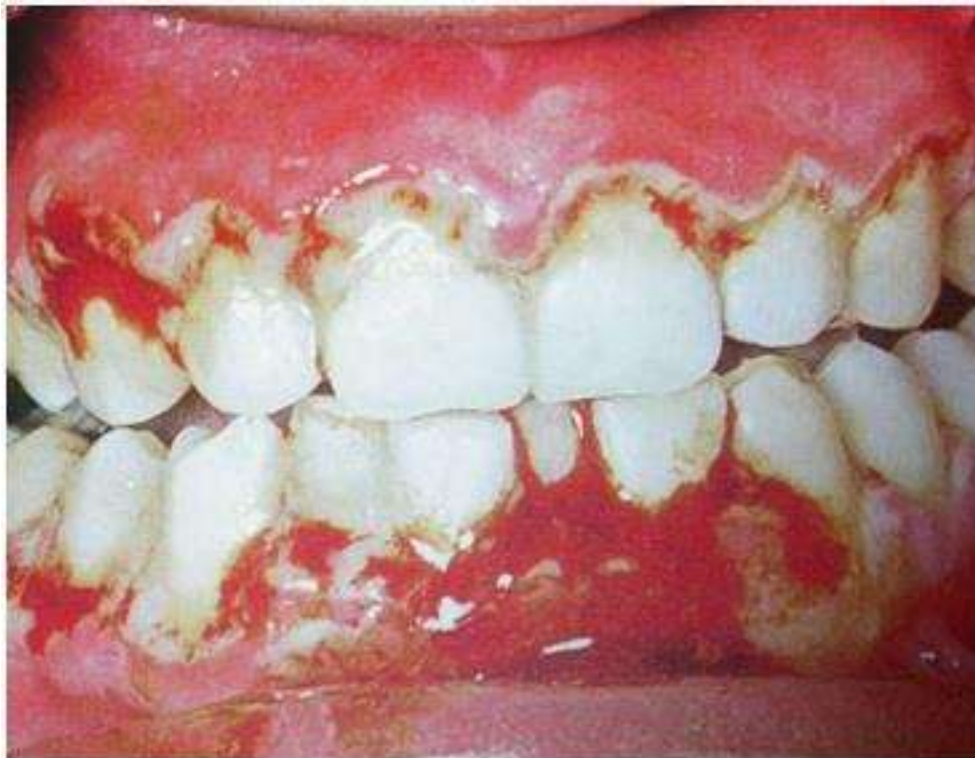Инструкция: ОЗНАКОМЬТЕСЬ С СИТУАЦИЕЙ И ДАЙТЕ РАЗВЕРНУТЫЕ ОТВЕТЫ НА ВОПРОСЫ

Основная часть

Пациент К. 20 лет обратился к врачу-стоматологу с жалобами на резкую боль в полости рта, неприятный запах изо рта, общую слабость, головную боль, повышение температуры тела до 38,8°C. Считает себя больным около 3 дней, когда после переохлаждения появились признаки заболевания.

При внешнем осмотре: бледные кожные покровы. При пальпации регионарные лимфоузлы увеличенные, болезненные, мягкие, подвижные. Гнилостный запах изо рта.

При осмотре полости рта – неудовлетворительная гигиена, обилие наддесневого зубного налёта, гиперемия, некроз межзубных сосочков и десневого края вокруг большинства зубов, резкая кровоточивость и болезненность десны при прикосновении инструментом.



Вопросы:

Поставьте предварительный диагноз.

Определите дополнительные методы обследования для уточнения диагноза.

Проведите дифференциальную диагностику.

Составьте план общего лечения.

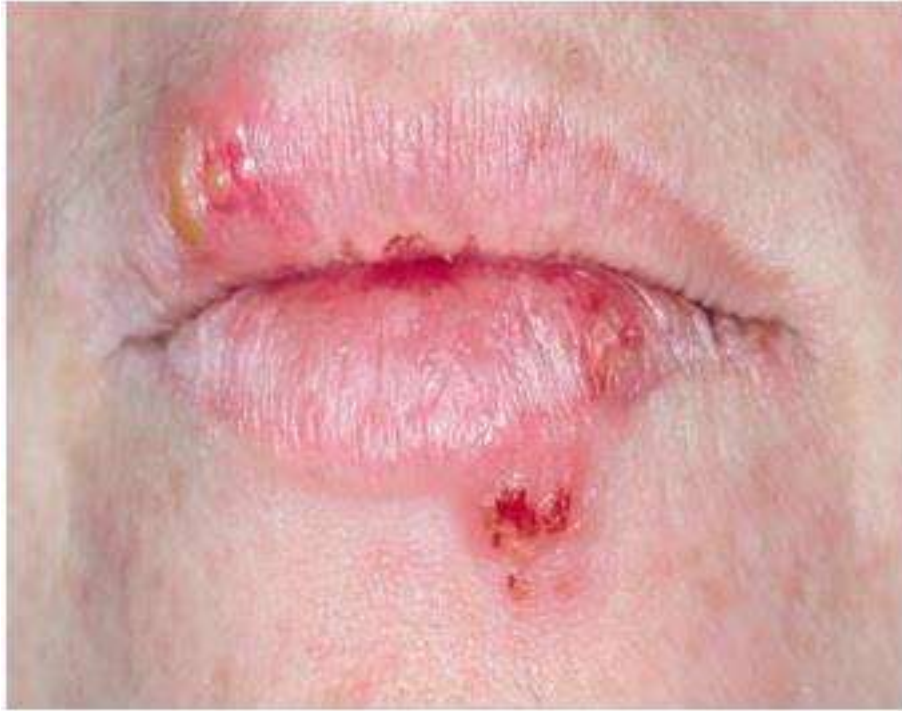Составьте план местного лечения при данной патологии.

Инструкция: ОЗНАКОМЬТЕСЬ С СИТУАЦИЕЙ И ДАЙТЕ РАЗВЕРНУТЫЕ ОТВЕТЫ НА ВОПРОСЫ

Основная часть

Пациент В. 37 лет обратился к врачу-стоматологу с жалобами на отёчность, жжение, зуд, умеренную болезненность верхней губы слева. Заболевание рецидивирует 2-3 раза в год. Общее состояние удовлетворительное. Регионарные лимфоузлы не пальпируются.

При осмотре: на красной кайме верхней губы справа на границе с кожей периоральной области имеются пузырьки, отёк, гиперемия, на красной кайме нижней губы слева на границе с кожей периоральной области имеются эрозии с кровянистой корочкой, гиперемия.



Вопросы:

- Поставьте диагноз.
- Проведите дифференциальную диагностику.
- Укажите причину и факторы, провоцирующие заболевание.
- Составьте план лечения.
- Укажите принципы профилактики.

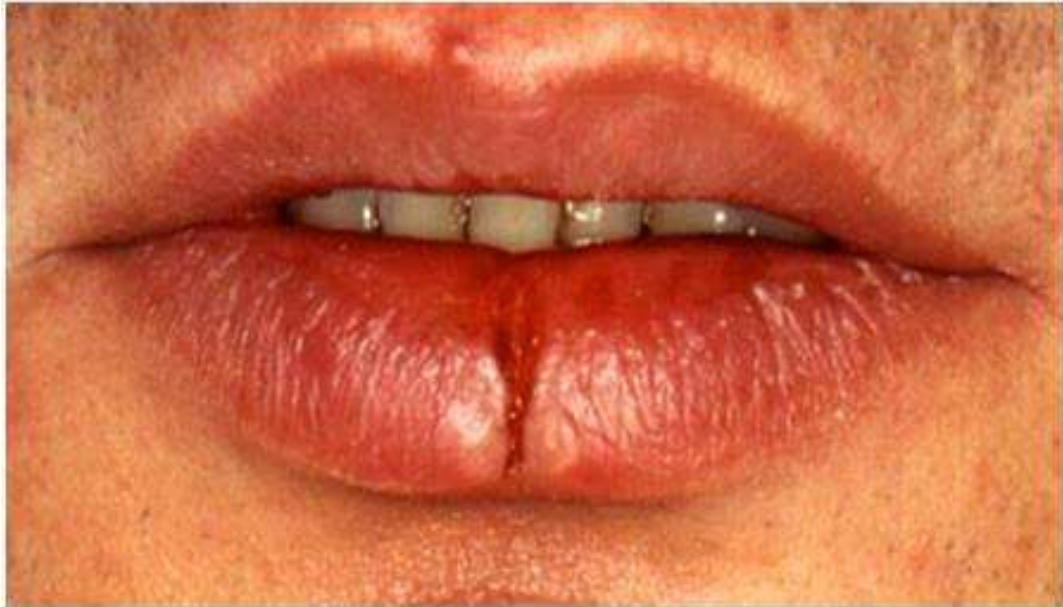
Инструкция: ОЗНАКОМЬТЕСЬ С СИТУАЦИЕЙ И ДАЙТЕ РАЗВЕРНУТЫЕ ОТВЕТЫ НА ВОПРОСЫ

Основная часть

Пациент Н. 36 лет обратился к врачу-стоматологу с жалобами на боль в нижней губе, затрудняющую широкое открывание рта, приём пищи, а также эстетический недостаток. Впервые заболевание возникло 6 лет тому назад при прохождении воинской службы. Летом наступает заживление, в холодное время возникают рецидивы. Вредные привычки: курит, облизывает и кусает губы. Лечился самостоятельно различными мазями без выраженного терапевтического эффекта.

При внешнем осмотре: кожные покровы без видимых изменений, красная кайма губ сухая. На нижней губе по средней линии имеется глубокая трещина, окружённая помутневшим эпителием и покрытая кровянистой корочкой. При пальпации участка поражения определяется умеренная болезненность и мягко-эластическая консистенция. Регионарные лимфоузлы не пальпируются.

При осмотре слизистой оболочки полости рта патологических изменений не выявлено.



Вопросы:

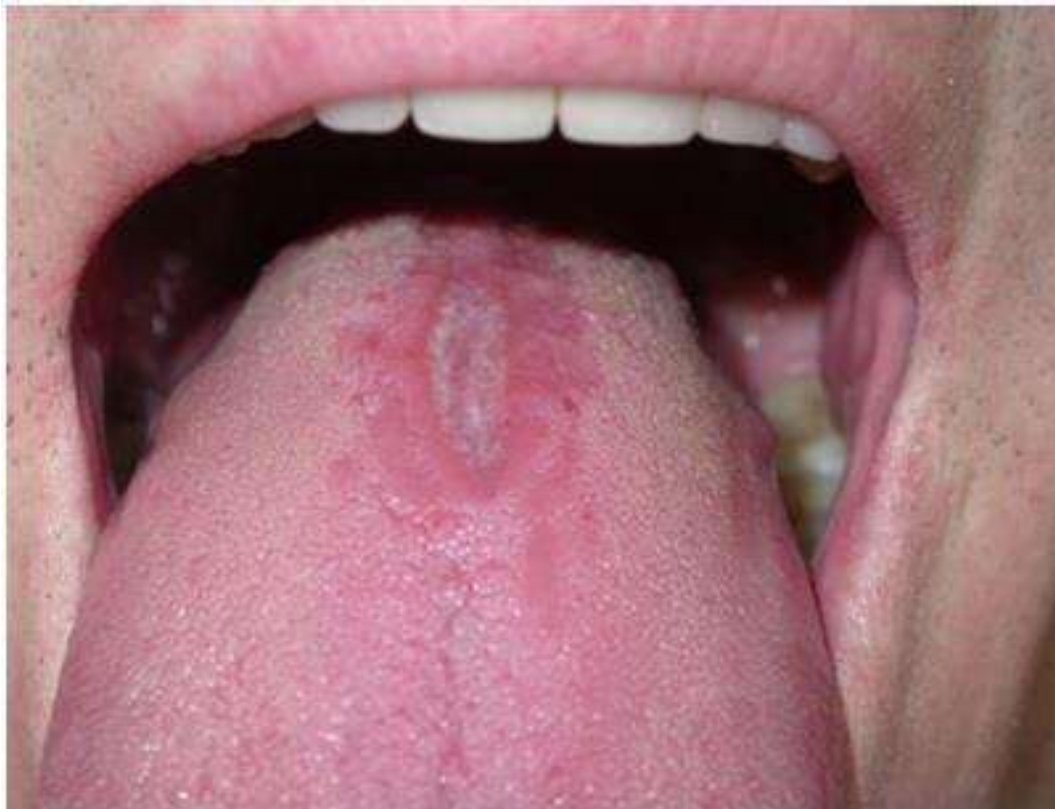- Поставьте предварительный диагноз.
- Укажите возможные причины заболевания.
- Проведите дифференциальную диагностику со сходными заболеваниями.
- Составьте план лечения.
- Определите прогноз заболевания.

Инструкция: ОЗНАКОМЬТЕСЬ С СИТУАЦИЕЙ И ДАЙТЕ РАЗВЕРНУТЫЕ ОТВЕТЫ НА ВОПРОСЫ

Основная часть

Пациент Д. 39 лет обратился к врачу-стоматологу с жалобами на необычный вид языка, жжение. Страдает канцерофобией. Данные изменения отмечает в течение года после перенесённой вирусной инфекции. Лечение не проводилось.

При осмотре: состояние гигиены полости рта неудовлетворительное. Имеются зубные отложения, кариозные полости, дефекты пломб, острые края зубов. В области задней трети дорсальной поверхности языка имеется участок слизистой оболочки ромбовидной формы, плотный, безболезненный при пальпации. Поверхность очага гладкая, с чёткой границей, лишённая сосочков, покрытая белесоватым налётом, при соскабливании которого обнаруживается гиперемированная поверхность без нарушения целостности эпителиального слоя.



Вопросы:

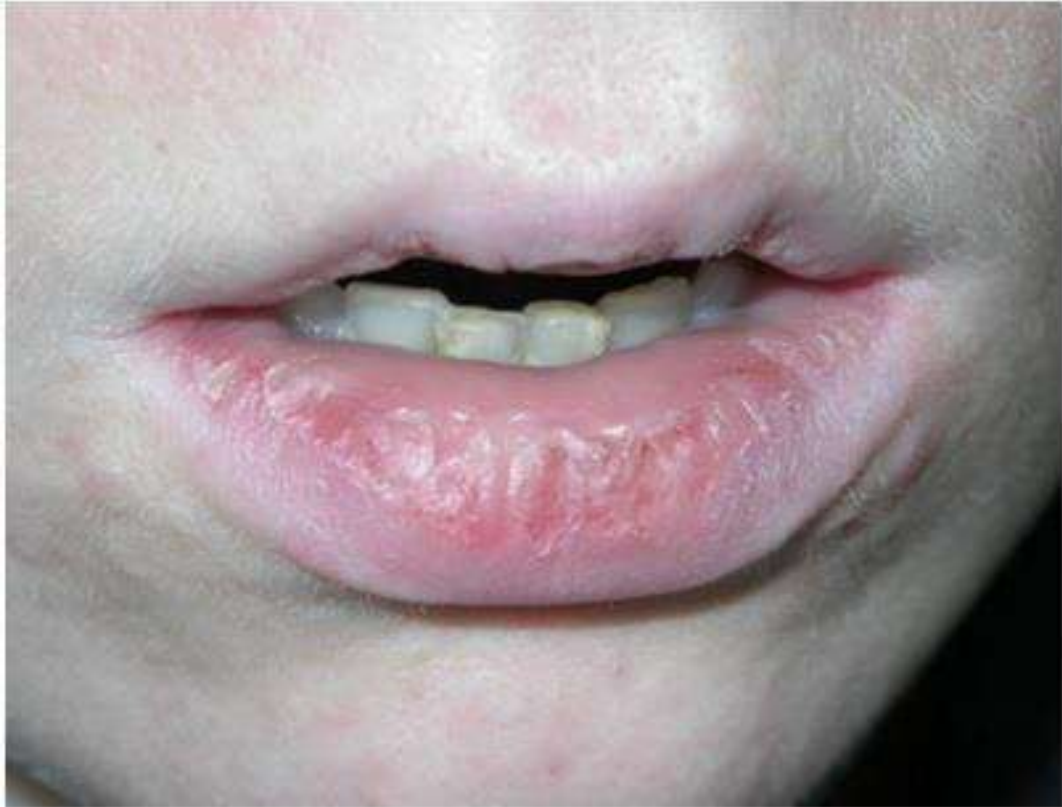- Назовите предварительный диагноз и форму заболевания.
- Укажите патологические процессы в эпителии, лежащие в основе заболевания.
- Назовите причины заболевания.
- Проведите дифференциальную диагностику.
- Составьте план обследования и лечения.

Инструкция: ОЗНАКОМЬТЕСЬ С СИТУАЦИЕЙ И ДАЙТЕ РАЗВЕРНУТЫЕ ОТВЕТЫ НА ВОПРОСЫ

Основная часть

Пациентка И. 17 лет обратилась к врачу-стоматологу с жалобами на сухость губ, стянутость, жжение, эстетический недостаток. Изменения на губах появились в 9-летнем возрасте (со слов матери). Летом состояние губ несколько улучшается. Пациентка страдает вредными привычками: облизывает и кусает губы. Такая же патология губ у старшей сестры. Мать отмечает повышенную психоэмоциональную возбудимость у себя и обоих детей.

При внешнем осмотре: регионарные лимфоузлы не пальпируются. Кожные покровы лица без видимых изменений, небольшая сухость. На красной кайме губ, преимущественно нижней, отмечается слабовыраженная отечность, имеются множественные сухие чешуйки и мелкие трещины. При осмотре слизистой оболочки рта патологических изменений не выявлено.



Вопросы:

- Поставьте предварительный диагноз.
- Укажите причины данного заболевания губ.
- Проведите дифференциальную диагностику со сходными заболеваниями.
- Составьте прогноз данного заболевания.
- Составьте план комплексного лечения.

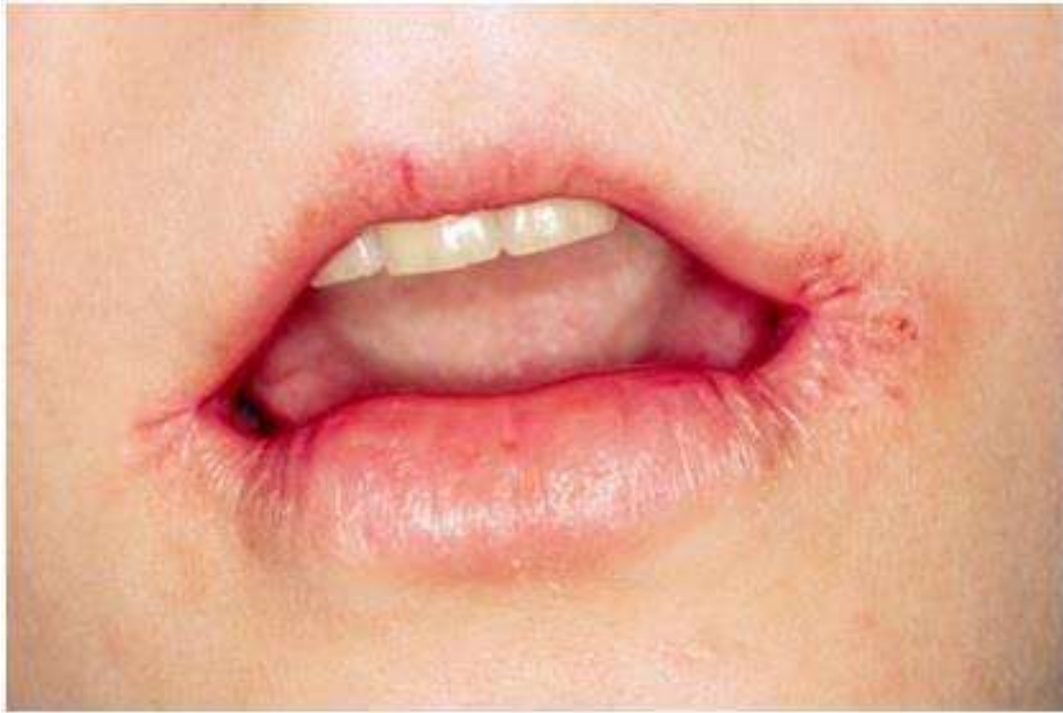Основная часть

Пациентка Н. 14 лет обратилась к врачу-стоматологу с жалобами на ограниченное открывание рта из-за болезненности, боли в губах при разговоре, приёме пищи, стянутость губ, зуд, эстетический недостаток. Впервые заболевание возникло в 7-летнем возрасте (со слов матери). Заболевание прогрессирует с каждым годом особенно в осенне-зимний период, летом отмечается ремиссия. Пациентка страдает дерматитом и аллергией на пищевые продукты (шоколад, цитрусовые). Вредные привычки: облизывает и кусает губы, расчёсывает углы рта. Лечилась у дерматолога без выраженного лечебного эффекта.

матери в течение многих лет имеются заеды. Регионарные лимфоузлы не пальпируются.

При внешнем осмотре: красная кайма губ сухая, имеется множество мелких трещин на фоне умеренного отёка и гиперемии.

Патологические изменения распространяются на углы рта и периоральную кожу.



Вопросы:

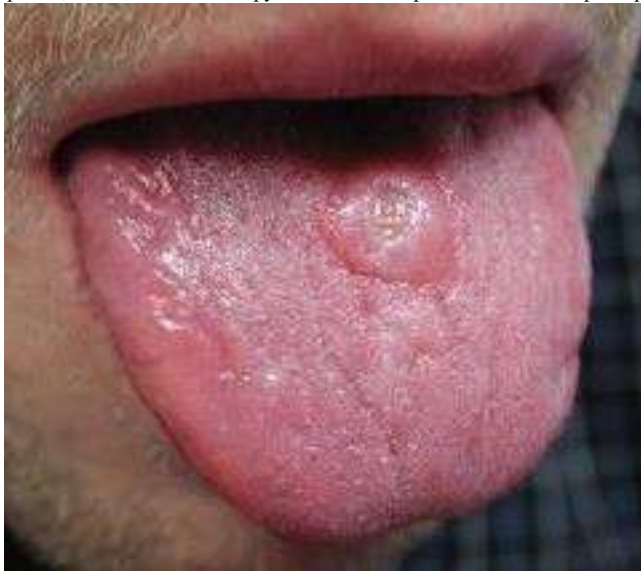- Поставьте предварительный диагноз.
- Укажите причины данного заболевания губ.
- Проведите дифференциальную диагностику со сходными заболеваниями.
- Составьте план обследования и комплексного лечения.
- Определите прогноз заболевания.

Инструкция: ОЗНАКОМЬТЕСЬ С СИТУАЦИЕЙ И ДАЙТЕ РАЗВЕРНУТЫЕ ОТВЕТЫ НА ВОПРОСЫ

Основная часть

Пациентка К. 23 лет обратилась к врачу-стоматологу с жалобами на наличие язвы на кончике языка, чувство дискомфорта во время разговора и еды. Образование на языке появилось 1,5 месяца назад. Регионарные лимфатические узлы увеличенные, безболезненные, плотно-эластичные, малоподвижные.

При осмотре полости рта: на спинке языка имеется безболезненная язва 1×1,2 см. блюдцеобразной формы, с приподнятыми ровными краями, в основании пальпируется плотный хрящеподобный инфильтрат.



Вопросы:

Определите дополнительные методы исследования, необходимые для постановки диагноза.

Поставьте предварительный диагноз.

Укажите причины заболевания.

Проведите дифференциальную диагностику.

Тактика врача-стоматолога при определении плана лечения.

Инструкция: ОЗНАКОМЬТЕСЬ С СИТУАЦИЕЙ И ДАЙТЕ РАЗВЕРНУТЫЕ ОТВЕТЫ НА ВОПРОСЫ

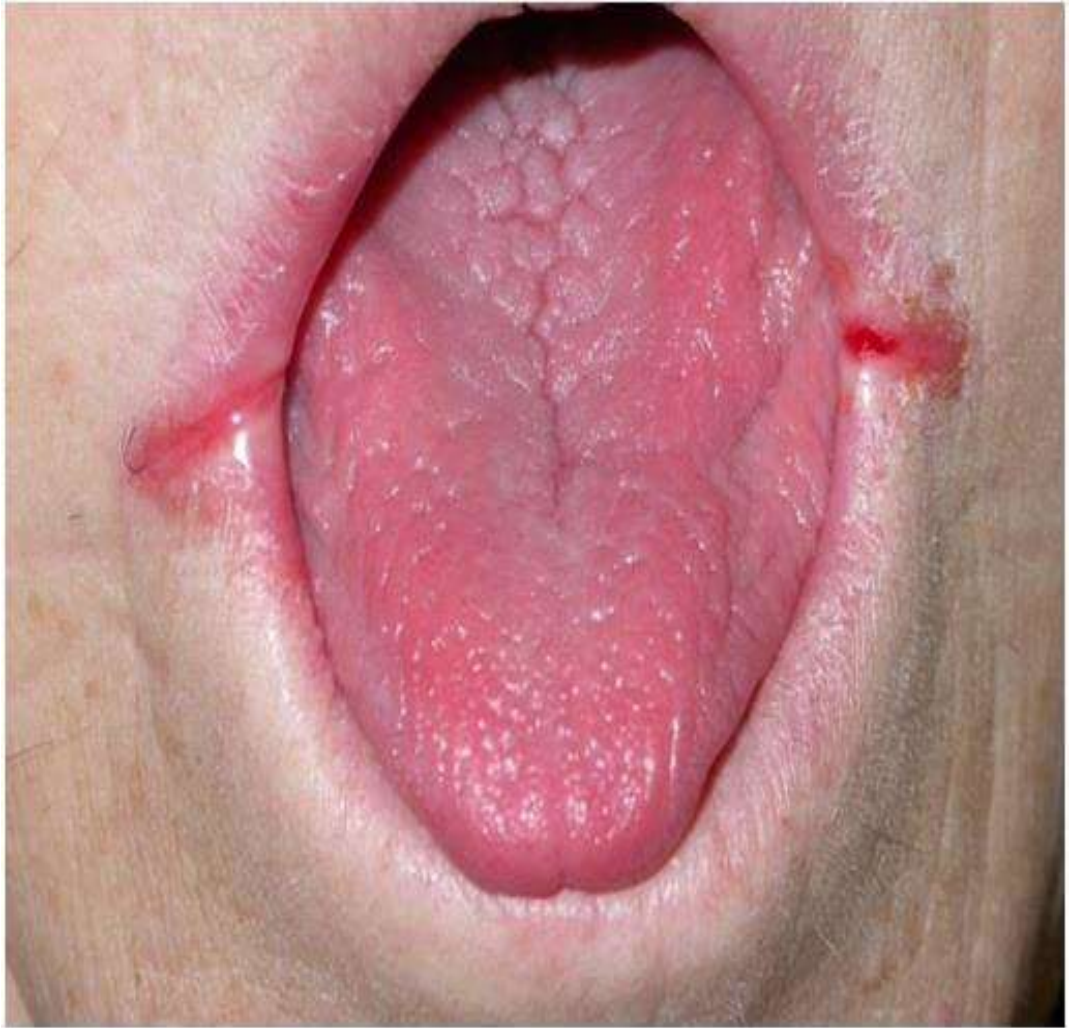Основная часть

Пациент А. 82 лет обратился к врачу-стоматологу с жалобами на появление корочек, жжение и зуд в углах рта.

анамнезе: гипертоническая болезнь II степени, сахарный диабет. Ранее неоднократно отмечал появление корочек в углах рта. Пользуется съёмными пластиночными протезами в течение 11 лет.

При внешнем осмотре: кожные покровы сухие. Регионарные лимфоузлы не пальпируются. В углах рта слабо мокнущие эрозии, окружённые тонкими серыми чешуйками. Кожа в углах рта гиперемирована. Красная кайма губ сухая.

При осмотре полости рта отмечается сухость, гиперемия слизистой оболочки, атрофия сосочков языка. Гигиена съёмных пластиночных протезов неудовлетворительная.



Инструкция: ОЗНАКОМЬТЕСЬ С СИТУАЦИЕЙ И ДАЙТЕ РАЗВЕРНУТЫЕ ОТВЕТЫ НА ВОПРОСЫ

Основная часть

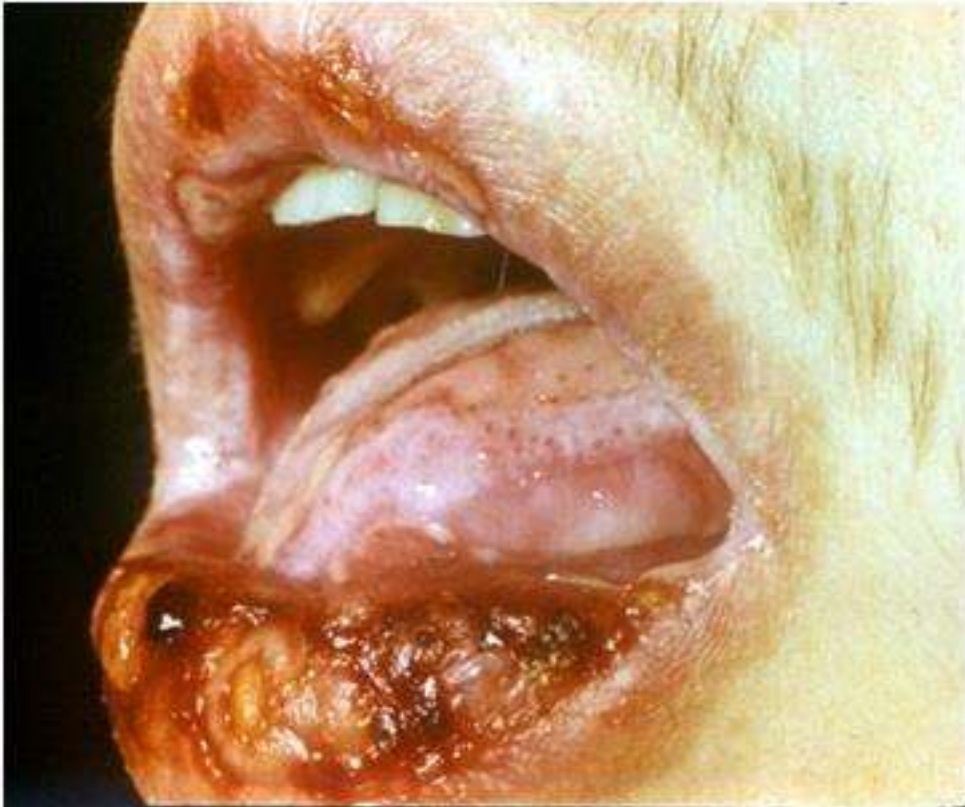
Пациент Д. 25 лет обратился к врачу-стоматологу с жалобами на резкую боль в полости рта при приёме пищи, разговоре, повышенное слюноотделение. Отмечает острое начало заболевания после переохлаждения, высокую температуру тела (39,5° С), общую слабость, головную боль.

анамнезе: хронический тонзиллит, аллергия на некоторые лекарственные препараты.

При внешнем осмотре: кожные покровы бледные. На тыльной поверхности кистей синюшно-розовые высыпания, пятна, слегка возвышающиеся над окружающей кожей с геморрагической корочкой в центре.

Красная кайма губ отёчна, покрыта массивными кровянистыми корками. Поднижнечелюстные, подподбородочные лимфоузлы увеличены, болезненные, подвижные.

При осмотре полости рта: выраженная эритема слизистой оболочки рта, крупные эрозии, покрытые отслоившимся эпителием и фибринозным налётом на месте вскрывшихся субэпителиальных пузырей.



Инструкция: ОЗНАКОМЬТЕСЬ С СИТУАЦИЕЙ И ДАЙТЕ РАЗВЕРНУТЫЕ ОТВЕТЫ НА ВОПРОСЫ**Основная часть**

Пациентка А. 66 лет направлена к врачу-стоматологу-хирургу для хирургической санации полости рта (удаление 1.7, 1.4, 1.3, 2.1, 3.5, 3.6, 3.7, 4.5 зубов) перед ортопедическим лечением. Страдает сахарным диабетом, наблюдается у эндокринолога.

Развитие настоящего заболевания: на протяжении последних 15 лет болели и разрушались зубы верхней и нижней челюстей.

Перенесённые и сопутствующие заболевания: аллергия на новокаин. ВИЧ, сифилис, гепатиты отрицает. Сахарный диабет 1-го типа.

Общее состояние удовлетворительное. Температура тела 36,5°C.

При осмотре: конфигурация лица не изменена. Открывание рта свободное, безболезненное, в полном объёме. Регионарные лимфатические узлы не пальпируются.

полости рта: коронковые части 1.7, 1.4, 1.3, 2.1, 3.5, 3.6, 3.7, 4.5 зубов полностью разрушены. Слизистая оболочка в области этих зубов рыхлая, слабо гиперемирована.

Зубная формула:

0	R	0	0	R	R	П	П	R	П	П	0	0	0	0	0
8	7	6	5	4	3	2	1	1	2	3	4	5	6	7	8
0	0	0	R	П			0	0	П		П	R	R	R	0

Диагноз: хронический периодонтит 1.7, 1.4, 1.3, 2.1, 3.5, 3.6, 3.7, 4.5 зубов.

Вопросы:

Какие мероприятия необходимо провести перед удалением зубов?

Сколько зубов можно удалить пациентке за одно посещение?

Составьте план комплексного лечения врачами-стоматологами различного профиля.

Обоснуйте надобность назначения антибактериальной терапии.

Перечислите возможные местные осложнения, учитывая характер сопутствующего заболевания.

Инструкция: ОЗНАКОМЬТЕСЬ С СИТУАЦИЕЙ И ДАЙТЕ РАЗВЕРНУТЫЕ ОТВЕТЫ НА ВОПРОСЫ**Основная часть**

Пациент С. 34 лет жалуется на постоянную ноющую боль в области верхней челюсти слева.

Развитие настоящего заболевания: пять дней назад был удалён разрушенный 2.6 зуб. На следующий день после удаления появилась незначительная боль в области удалённого зуба. Боль постепенно нарастала.

Перенесённые и сопутствующие заболевания: аллергические реакции отрицает.

Считает себя практически здоровым.

При осмотре: конфигурация лица не изменена. Открывание рта свободное, безболезненное, в полном объёме. Регионарные лимфатические узлы не пальпируются.

полости рта: лунка удалённого 2.6 зуба заполнена организующимся кровяным сгустком. Слизистая оболочка вокруг лунки гиперемирована, пальпация её с вестибулярной стороны резко болезненна. Определяется выступающий острый край лунки.

Зубная формула:

О	П	П											О	С	С
8	7	6	5	4	3	2	1	1	2	3	4	5	6	7	8
	К	П									П		К	П	

Вопросы:

Поставьте диагноз.

Проведите дифференциальную диагностику.

Составьте план комплексного лечения врачами-стоматологами различного профиля.

Обоснуйте последовательность хирургических этапов лечения.

Перечислите возможные местные осложнения.

Инструкция: ОЗНАКОМЬТЕСЬ С СИТУАЦИЕЙ И ДАЙТЕ РАЗВЕРНУТЫЕ ОТВЕТЫ НА ВОПРОСЫ**Основная часть**

Пациент В. 19 лет жалуется на боль и припухлость в области твёрдого нёба слева, болезненность при приёме пищи, головную боль, слабость, повышение температуры тела.

Развитие настоящего заболевания: 4 дня назад у пациента появилась боль в 2.4 зубе. Накусывание на зуб было болезненным. К врачу не обращался. Полоскал рот тёплым раствором ромашки. Позднее боль в зубе стала стихать, но появилась боль и припухлость со стороны твёрдого нёба. Повысилась температура тела.

Перенесённые и сопутствующие заболевания: аллергические реакции отрицает, считает себя практически здоровым.

Общее состояние удовлетворительное. Температура тела 37,9 °С.

При осмотре: конфигурация лица не изменена. Открывание рта свободное, безболезненное, в полном объёме. При пальпации поднижнечелюстной лимфатический узел слева увеличен, слабоболезненный.

В полости рта: 2.4 зуб под пломбой. Зуб изменён в цвете. Перкуссия 2.4 зуба слабоболезненна. На твёрдом нёбе в области 2.4 зуба определяется припухлость полушаровидной формы. Слизистая оболочка над ним гиперемирована, отёчна, пальпируется инфильтрат с размягчением и флюктуацией.

Зубная формула:

С	П	П	П		П	П					П	П	П	П	С
8	7	6	5	4	3	2	1	1	2	3	4	5	6	7	8
С	П	П	П	П						П	П		П	П	С

На рентгенограмме: в области верхушки корня 2.4 зуба отмечается очаг деструкции костной ткани с нечёткими контурами.

Вопросы:

Поставьте диагноз.

Проведите дифференциальную диагностику.

Составьте план комплексного лечения врачами-стоматологами различного профиля.

Обоснуйте последовательность хирургических этапов лечения.

Возможное местное осложнение.

Инструкция: ОЗНАКОМЬТЕСЬ С СИТУАЦИЕЙ И ДАЙТЕ РАЗВЕРНУТЫЕ ОТВЕТЫ НА ВОПРОСЫ**Основная часть**

Пациент Г. 31 года обратился к врачу-стоматологу с целью профилактического осмотра. Жалоб нет.

Развитие настоящего заболевания: явился с целью профилактического осмотра.

Перенесённые и сопутствующие заболевания: аллергия на пенициллины. Считает себя практически здоровым.

Общее состояние удовлетворительное.

При осмотре: конфигурация лица не изменена. Открывание рта свободное, безболезненное, в полном объёме. Регионарные лимфатические узлы не пальпируются.

полости рта: на 2.3 зубе пломба по 3 классу, зуб изменён в цвете. Перкуссия его безболезненна. Слизистая оболочка бледно-розового цвета, умеренно увлажнена.

0	П	С								П	П		П		0
8	7	6	5	4	3	2	1	1	2	3	4	5	6	7	8
0		0											0	П	0

На рентгенограмме: у верхушки корня 2.3 зуба отмечается очаг разрежения костной ткани с чёткими контурами, 3 мм в диаметре. Канал зуба не запломбирован.

ЭОД 2.3 зуба – более 100 мА.

Вопросы:

Поставьте диагноз.

Проведите дифференциальную диагностику.

Составьте план комплексного лечения врачами-стоматологами различного профиля.

Обоснуйте последовательность хирургических этапов лечения.

Перечислите возможные местные и общие осложнения.

Инструкция: ОЗНАКОМЬТЕСЬ С СИТУАЦИЕЙ И ДАЙТЕ РАЗВЕРНУТЫЕ ОТВЕТЫ НА ВОПРОСЫ

Основная часть

Пациент Ю. 36 лет жалуется на постоянную пульсирующую боль в 3.6 зубе. Боль усиливается при накусывании и приёме горячей пищи.

Развитие настоящего заболевания: последние две недели 3.6 зуб болел по ночам, а также от холодной и горячей пищи. В течение 2 дней боль стала постоянной, усиливающейся при накусывании. Появилось чувство «выросшего» зуба.

Перенесённые и сопутствующие заболевания: аллергические реакции отрицает.

Считает себя практически здоровым.

Общее состояние удовлетворительное. Температура тела 36,7°C.

При осмотре: конфигурация лица не изменена. Открывание рта свободное, безболезненное, в полном объёме. Регионарные лимфатические узлы не пальпируются.

полости рта: на жевательной поверхности 3.6 зуба имеется кариозная полость. Перкуссия зуба резко болезненна. Слизистая оболочка бледно-розового цвета, умеренно увлажнена.

Зубная формула:

	П	П	П										П	П	
8	7	6	5	4	3	2	1	1	2	3	4	5	6	7	8
	0												С		0

Вопросы:

Поставьте диагноз.

Проведите дифференциальную диагностику.

Составьте план комплексного лечения врачами-стоматологами различного профиля.

Обоснуйте последовательность хирургических этапов лечения.

Перечислите возможные местные и общие осложнения.

Инструкция: ОЗНАКОМЬТЕСЬ С СИТУАЦИЕЙ И ДАЙТЕ РАЗВЕРНУТЫЕ ОТВЕТЫ НА ВОПРОСЫ

Основная часть

Пациент П. 51 год жалуется на постоянную боль в области нижней челюсти слева, отдающую в ухо и висок. Боль усиливается во время еды. Отмечает общую слабость, нарушение сна.

Развитие настоящего заболевания: три дня назад удалён 3.7 зуб, удаление сложное. После удаления было непродолжительное кровотечение. На следующий день появилась боль в лунке удалённого зуба, приём пищи стал затруднённым.

Перенесённые и сопутствующие заболевания: аллергические реакции отрицает.

Хронический пиелонефрит.

Общее состояние удовлетворительное. Температура тела 37,3°C.

При осмотре: конфигурация лица не изменена. Открывание рта слабо болезненное, полном объёме. Поднижнечелюстной лимфатический узел слева увеличен, болезненный.

полости рта: в лунке 3.7 зуба остатки распавшегося кровяного сгустка с неприятным гнилостным запахом. Слизистая оболочка вокруг лунки гиперемирована, отёчна, болезненна при пальпации.

Зубная формула:

	К	К	К	К		К	К	К	К	К	О		П	П	
8	7	6	5	4	3	2	1	1	2	3	4	5	6	7	8
	П		К	К									П	О	О

Вопросы:

- Поставьте диагноз.
- Проведите дифференциальную диагностику.
- Составьте план комплексного лечения врачами-стоматологами различного профиля.
- Обоснуйте последовательность хирургических этапов лечения.
- Перечислите возможные местные и общие осложнения.

Инструкция: ОЗНАКОМЬТЕСЬ С СИТУАЦИЕЙ И ДАЙТЕ РАЗВЕРНУТЫЕ ОТВЕТЫ НА ВОПРОСЫ

Основная часть

Пациент Б. 25 лет обратился к врачу-стоматологу для удаления неправильно расположенного 4.5 зуба.

Развитие настоящего заболевания: 4.5 зуб прорезался в 14 лет в сторону языка, мешает во время приёма пищи и при разговоре.

Перенесённые и сопутствующие заболевания: аллергические реакции отрицает.

Считает себя практически здоровым.

Общее состояние удовлетворительное. Температура тела 36,5°C.

При осмотре: конфигурация лица не изменена. Открывание рта свободное, безболезненное, в полном объёме. Регионарные лимфатические узлы не пальпируются.

полости рта: 4.5 зуб интактный, расположен с язычной стороны альвеолярной части нижней челюсти. 4.4 и 4.6 зубы контактируют. Слизистая оболочка боковой поверхности языка справа в средней трети гиперемирована, отёчна, местами эрозирована. Пальпация слабоболезненна.

Зубная формула:

0														С	С	0
8	7	6	5	4	3	2	1	1	2	3	4	5	6	7	8	
С		П												С	С	

Вопросы:

Поставьте диагноз.

Проведите дифференциальную диагностику.

Составьте план комплексного лечения врачами-стоматологами различного профиля.

Обоснуйте последовательность хирургических этапов лечения.

Какое местное осложнение развилось у пациента?

Инструкция: ОЗНАКОМЬТЕСЬ С СИТУАЦИЕЙ И ДАЙТЕ РАЗВЕРНУТЫЕ ОТВЕТЫ НА ВОПРОСЫ

Основная часть

Пациент Ф. 38 лет жалуется на образование на десне в области 1.1 зуба, из которого выделяется гной.

Развитие настоящего заболевания: 1.1 зуб был лечен более 7 лет назад. В течение всего этого периода не беспокоил. После перенесённой простуды 1 месяц назад, 1.1 зуб стал периодически болеть. Неделю назад на десне появилось небольшое образование с гнойным отделяемым.

Перенесённые и сопутствующие заболевания: аллергия на бытовую пыль. Считает себя практически здоровым.

Общее состояние удовлетворительное. Температура тела 36,6° С.

При осмотре: конфигурация лица не изменена. Открывание рта свободное, безболезненное, в полном объёме. Регионарные лимфатические узлы не пальпируются.

полости рта: 1.1 зуб под коронкой. Перкуссия зуба безболезненна. Слизистая оболочка с вестибулярной стороны в области проекции верхушки корня 1.1 зуба гиперемирована, отёчна, отмечается наличие свищевого хода с гнойным отделяемым.

Зубная формула:

С	К	П	П/С				К						С	С	О	
8	7	6	5	4	3	2	1	1	2	3	4	5	6	7	8	
С	К	П/С		П/С									П/С	О	П/С	С

На рентгенограмме: разрежение костной ткани у верхушки корня 1.1 зуба без чётких границ в виде «языков пламени». Канал корня obturated пломбировочным материалом на 2/3. В канале фиксирована штифтовая конструкция.

Вопросы:

- Поставьте диагноз.
- Проведите дифференциальную диагностику.
- Составьте план комплексного лечения врачами-стоматологами различного профиля.
- Обоснуйте последовательность хирургических этапов лечения.
- Перечислите возможные местные и общие осложнения.

Инструкция: ОЗНАКОМЬТЕСЬ С СИТУАЦИЕЙ И ДАЙТЕ РАЗВЕРНУТЫЕ ОТВЕТЫ НА ВОПРОСЫ**Основная часть**

Пациент Т. 23 лет обратился в стоматологическую клинику с жалобами на сильную боль позади второго моляра на нижней челюсти слева, усиливающаяся при жевании, ограниченное открывание рта, слабоболезненное глотание.

Развитие настоящего заболевания: боль беспокоит периодически в течение одного года. За последние несколько дней боль значительно усилилась.

Перенесённые и сопутствующие заболевания: аллергические реакции отрицает.

Считает себя практически здоровым.

Общее состояние удовлетворительное. Температура тела 36,9°C.

При осмотре: конфигурация лица не изменена. Открывание рта слабоболезненное, ограниченное до 3 см между центральными резцами. При пальпации определяется увеличенный единичный поднижнечелюстной лимфатический узел слева, слабо болезненный, подвижный.

полости рта: 3.8 зуб покрыт гиперемизированным и отёчным капюшоном слизистой оболочкой на $\frac{3}{4}$ окклюзионной поверхности. Прорезался один медиально-щёчный бугор зуба. Пальпация слизистой оболочки и капюшона болезненна, из-под капюшона выделяется гной.

На рентгенограмме: 3.8 зуб имеет медиальный наклон коронки в сторону второго моляра. Определяется деструкция кости у дистального края коронки зуба, распространяясь вдоль корня. Очаг разрежения имеет полукруглую форму.

Зубная формула:

О	С	С											С	С	О
8	7	6	5	4	3	2	1	1	2	3	4	5	6	7	8
О		С											С		

Вопросы:

Поставьте диагноз.

Проведите дифференциальную диагностику.

Составьте план комплексного лечения врачами-стоматологами различного профиля.

Обоснуйте последовательность хирургических этапов лечения.

Перечислите возможные местные и общие осложнения.

Инструкция: ОЗНАКОМЬТЕСЬ С СИТУАЦИЕЙ И ДАЙТЕ РАЗВЕРНУТЫЕ ОТВЕТЫ НА ВОПРОСЫ**Основная часть**

Пациентка О. 25 лет обратилась в клинику с жалобами на общее недомогание, подъем температуры тела до 38°C. Боль позди второго моляра нижней челюсти справа, невозможность разжевывания пищи. Боль отдает в ухо, височную область. Ограничение открывания рта, болезненное глотание.

Развитие настоящего заболевания: периодически беспокоили боли в области нижней челюсти справа. Три дня тому назад после купания в холодной воде вновь появилась боль, перестал открываться рот, стала нарастать припухлость тканей околоушной области.

Перенесенные и сопутствующие заболевания: со слов пациентки считает себя практически здоровой. Сифилис, ВИЧ, гепатиты отрицает.

Общее состояние удовлетворительное. Температура тела 38,2°C, пульс 88 в минуту, АД – 130/65 мм рт.ст.

Местный статус: выраженный отек тканей в заднем отделе поднижнечелюстной и нижнем отделе щечной областей. Увеличены и болезненны поднижнечелюстные лимфатические узлы. 4.8 зуб прорезался через слизистую оболочку дистальными буграми, в нем определяется кариозная полость. Ограничение открывания рта до 1,5 см между центральными резцами. Слизистая оболочка вокруг 4.8 зуба мудрости и приподнятого сверху инфильтрированного капюшона отечна и гиперемирована.

Отек распространяется на слизистую оболочку крыловидно-нижнечелюстной складки, нижнего свода преддверия рта на уровне моляров, небо-язычной дужки, щеки и мягкого неба. Пальпация капюшона и окружающих тканей резко болезненна. В поздиомолярной области определяется инфильтрат, переходящий на наружную поверхность альвеолярной части челюсти.

О		П										П		О	
18	17	16	15	14	13	12	11	21	22	23	24	25	26	27	28
48	47	46	45	44	43	42	41	31	32	33	34	35	36	37	38
С	П												ПС		

Вопросы:

Поставьте предварительный диагноз и укажите наиболее существенные для данного заболевания симптомы.

Разработчики программы:

Зав. кафедрой общей
и клинической стоматологии,
д.м.н., профессор



А.М.Аванесов

Зав. уч. частью кафедры
общей и клинической стоматологии,
доцент



Е.Н.Гвоздикова

Зав. кафедрой пропедевтики стоматологических заболеваний,
д.м.н., профессор



С.Н.Разумова

Руководитель программы

Зав. кафедрой общей
и клинической стоматологии,
профессор



А.М.Аванесов