ФЕДЕРАЛЬНОЕ ГОСУДАРСТВЕННОЕ АВТОНОМНОЕ ОБРАЗОВАТЕЛЬНОЕ УЧРЕЖДЕНИЕ ВЫСШЕГО ОБРАЗОВАНИЯ

РОССИЙСКИЙ УНИВЕРСИТЕТ ДРУЖБЫ НАРОДОВ ИМЕНИ ПАТРИСА ЛУМУМБЫ

На правах рукописи

Омар Сами

СТРУКТУРНЫЕ ПРЕОБРАЗОВАНИЯ ЗАДНЕЙ АССОЦИАТИВНОЙ КОРЫ БОЛЬШОГО МОЗГА ЧЕЛОВЕКА В ПОСТНАТАЛЬНОМ ОНТОГЕНЕЗЕ

3.3.1 Анатомия и антропология

Диссертация на соискание ученой степени кандидата медицинских наук

Научный руководитель:

доктор биологических наук,
профессор Т.А.Цехмистренко

Москва – 2025

ОГЛАВЛЕНИЕ

Введение **3**

Глава I. Обзор литературы **12**

1.1 Топография задней ассоциативной коры и приуроченность функций к ее различным зонам 12

1.2 Микроструктурная организация задней ассоциативной коры в онтогенезе 23

1.2.1 Цитоархитектоника 23

1.2.2 Фиброархитектоника, миелоархитектоника и система связей 33

1.2.3 Содержание структурных компонентов неокортекса 40

Глава II. Материал и методы исследования **47**

2.1. Материал исследования 47

2.2. Гистологические методики 49

2.3. Морфометрия и методы математической обработки количественных данных 50

2.4. Морфокинетический синтез 54

Глава 3. Результаты собственных исследований **57**

3.1. Возрастные изменения толщины коры и слоев 57

3.2. Возрастные изменения цито- и фиброархитектоники 76

3.3. Возрастные изменения относительного содержания микроструктурных компонентов в задней ассоциативной коре 108

Глава 4. Обсуждение результатов исследования **120**

4.1. Возрастные особенности морфофункционального развития задней ассоциативной коры большого мозга детей в постнатальном онтогенезе 120

4.2. Этапы постнатальных структурных преобразований задней ассоциативной коры по данным морфокинетического синтеза 138

Выводы **146**

Практические рекомендации **148**

СПИСОК ЦИТИРУЕМОЙ ЛИТЕРАТУРЫ **150**

Приложение **192**

Введение

Актуальность темы.

Актуальной проблемой современной нейроанатомии является изучение развития задней ассоциативной коры большого мозга человека на разных этапах постнатального онтогенеза. Задняя ассоциативная кора (cortex associativus posterior) - это мультимодальная зона неокортекса, которая объединяет смежные участки коры височной, теменной и затылочной долей полушарий большого мозга. Она играет решающую роль в зрительно-моторной интеграции и ориентировании в пространстве (Hotson J.R., Anand S., 1999; Johnson S.P., 2019), семантическом обучении (Atir-Sharon T. et al., 2015; Nieuwenhuis I.L. et al., 2012), в механизмах рабочей, долговременной и эпизодической памяти (Grilli M.D. et al., 2023; Takashima A. et al., 2006). Задняя ассоциативная кора также участвует в реализации наиболее сложных когнитивных процессов, включая внимание, восприятие, письмо, чтение, коммуникативную деятельность и социальное поведение (Ardila A. et al., 2015; Giacobbe C. et al., 2022; Long N.M., Kuhl B.A., 2018; Manassi M. et al., 2023).

Нарушением структуры и функций задней ассоциативной коры сопровождается ряд таких неврологических и психических расстройств, как шизофрения (Ferracuti S. et al., 2023; Zhu J. et al., 2018), эпилепсия (Phuong T.H. et al., 2021), биполярное расстройство (Verdolini N. et al., 2023), расстройства аутистического спектра (Nickl-Jockschat T. et al., 2015), а также речевые нарушения (Николенко В.Н. и соавт., 2022; Stefaniak J.D. et al., 2022), расстройства памяти и мышления (Huang C. et al., 2013; Irish M. et al., 2016), двигательные и сенсорные расстройства (Ciufolini S. et al., 2018).

Поскольку многие из этих патологий и расстройств возникают в детском возрасте (Rosenthal M. et al., 2013), изучение структурных преобразований задней ассоциативной коры важно и необходимо для понимания атипичного развития высших психических функций у детей и разработки адекватных коррекционных методик.

В состав задней ассоциативной коры входит височно-теменно-затылочная подобласть (subarea temporo-parieto-occipitalis, TPO), прилежащее к ней ассоциативное поле 19 затылочной области, поля 39 и 40 с подполями, относящиеся к нижней теменной области коры, а также поля 5 и 7 в верхней теменной области (Атлас цитоархитектоники…, 1955). Топографические и цитоархитектонические особенности полей и подполей задней ассоциативной коры устанавливаются при рождении, однако дифференциальные паттерны развития нейронов, морфологического созревания микроструктур и миелинизации волокон наблюдаются на протяжении всего детского возраста (Развитие мозга ребенка…, 1965; Цехмистренко Т.А. и др., 2019). Возрастная структурная динамика неокортекса в процессе развития ребенка может проявляться в виде изменений таких макро- и микроанатомических параметров, как толщина коры и толщина ее цитоархитектонических слоев, строение и размеры нейронов, удельные объемы структурных компонентов нервной ткани, усложнение нейро- и фиброархитектоники коры с возрастом (Gilmore J.H. et al., 2018; Vijayakumar N. et al., 2018).

Результаты современных электрофизиологических исследований, а также данные структурной магнитно-резонансной томографии (structural magnetic resonance imaging, sMRI) позволили существенно продвинуться в понимании приуроченности функций к отдельным зонам задней ассоциативной коры и выявлении особенностей их морфофункционального развития (Фарбер Д.А. и др., 2023; Backhausen L.L. et al., 2022). Наибольший интерес вызывают подполя 37ac, 37a и 37d, занимающие в TPO периферическое положение и расположенные на границе с теменной, затылочной и лимбической областями коры большого мозга. Подполе 37ac на латеральной поверхности полушария большого мозга входит в состав дорсального зрительного пути и участвует в зрительно-пространственном и тактильном восприятии движущихся объектов, определении направления движения и прогнозировании его результата (Wandell B.A. et al., 2007). Подполе 37a, расположенное на нижнемедиальной поверхности височной

доли, является корковым центром восприятия и опознания лица, семантического анализа сложных зрительных образов, включая цветовосприятие и объемное зрение (Dricot L. et al., 2008). Поле 37d на медиальной поверхности височной доли имеет отношение к кодированию эпизодической и рабочей памяти в ходе полимодальной перцептивной деятельности, участвует в различении эмоций, а также является акустико-гностическим речевым центром (Xie W. et al., 2019). Все перечисленные подполя ТРО участвуют в категоризации (инвариантном распознавании и интерпретации) наблюдаемых действий в ходе наглядно-действенного мышления при обучении и практической деятельности (Hafri A. et al., 2017).

Изучению структуры различных отделов коры мозга человека в онтогенезе, включая заднюю ассоциативную кору, посвящены фундаментальные работы коллективов Института мозга РАМН, Научного центра неврологии РАМН, Института возрастной физиологии РАО (Филимонов И.Н., 1953; Развитие центральной нервной системы.., 1959; Преображенская Н.С., 1959; Станкевич И.А., 1965; Шевченко Ю.Г., 1972; Боголепова И.Н., Малофеева Л.И., 2014; Семенова Л.К. и соавт., 2010; Семченко В.В., Степанов С.С., Боголепов Н.Н., 2008 и др.). Тем не менее, постнатальные структурные преобразования задней ассоциативной коры большого мозга у детей до настоящего времени изучены недостаточно.

На гистологическом материале количественные и качественные характеристики строения различных полей и подполей задней ассоциативной коры получены преимущественно при изучении онтогенеза мозга животных (Максимова Е.В., 1990), мозга плодов в пренатальном онтогенезе (Краснощекова Е.И. и др., 2007), а также мозга взрослых людей (Саркисов С.А., 1980). Данные о структурных преобразованиях задней ассоциативной коры в процессе постнатального онтогенеза немногочисленны (Цехмистренко Т.А. и др., 2009), фрагментарны (Landing B.H. et al., 2002), часто получены на небольшом количестве наблюдений в каждой возрастно-половой группе с

использованием произвольной возрастной периодизации (Conel J.L.R., 1939-1967), что затрудняет аналитическое сопоставление данных разных авторов.

Сведения об изменениях глиально-сосудистого компонента задней ассоциативной коры на ранних этапах постнатального онтогенеза присутствуют в единичных работах, несмотря на большое значение кровеносных сосудов и внутрикорковой глии для формирования, роста и развития корковых формаций мозга (Kozberg M., Hillman E., 2016).

В последнее время для изучения развития неокортекса у детей широко используются возможности прижизненной визуализации и картирования мозга при помощи магнитно-резонансной томографии (Gilmore J.H. et al. 2018; Kelly C.E. et al., 2024), однако разрешающая способность этой методики пока не позволяет проводить масштабные биометрические исследования неокортекса на микроанатомическом уровне. Это существенно ограничивает информативность sMRI для анализа возрастных изменений цито-, нейро- и фиброархитектоники корковых формаций задней ассоциативной коры большого мозга в постнатальном онтогенезе, в то время как анатомические и гистологические методики в сочетании с математическим анализом количественных данных позволяют эффективно решать эту проблему.

Цель исследования.

Цель исследования состояла в изучении структурных преобразований функционально отличающихся зон задней ассоциативной коры в области височной и затылочной долей большого мозга человека в постнатальном онтогенезе с применением гистологических и количественных методов.

Задачи исследования:

1) изучить возрастную динамику стратификации коры в подполях 37ac, 37a и 37d височно-теменно-затылочной подобласти и в поле 19 затылочной области в составе задней ассоциативной коры большого мозга у детей первого года жизни в месячных интервалах, у детей от рождения до 12 лет - в годовых интервалах;

2) с применением морфометрии изучить возрастные изменения цито- и фиброархитектоники в подполях 37ac, 37a и 37d височно-теменно-затылочной подобласти и в поле 19 затылочной области коры большого мозга;

3) с применением стереометрии изучить возрастные изменения относительного содержания микроструктурных компонентов (нейронов, волокон, кровеносных сосудов и глиоцитов) в задней ассоциативной коре большого мозга;

4) с применением морфокинетического синтеза результатов морфометрии и стереометрии выявить этапы структурных преобразований задней ассоциативной коры у детей от рождения до 12 лет.

Научная новизна полученных результатов.

На основе комплексного исследования подполей 37ac, 37a и 37d височно-теменно-затылочной подобласти и поля 19 затылочной области в составе задней ассоциативной коры большого мозга человека в широком онтогенетическом плане (от рождения до 12 лет) в годовых интервалах получены новые данные о гетерохронном развитии толщины коры, ее цитоархитектонических слоев и подслоев в каждой конкретной зоне задней ассоциативной коры. Установлены общие и специфические черты развития функционально отличающихся подполей поля 37 и поля 19. Впервые показано, что наиболее интенсивное увеличение толщины коры и ее пирамидных пластинок (слои III и V) происходит в разных зонах задней ассоциативной коры в разные сроки.

Впервые получены данные (первый год жизни – по месяцам, от рождения до 12 лет - в годовых интервалах) о возрастной динамике площади профильных полей пирамидных нейронов, а также удельных объемов нейронов, волокон, глиоцитов и микрососудов. Впервые описаны особенности возрастных изменений фиброархитектоники в разных отделах задней ассоциативной коры в постнатальном онтогенезе.

Впервые с применением морфокинетического синтеза обоснованы 4 этапа ее морфофункционального развития, значимо отличающихся по комплексу морфометрических и стереометрических показателей: I – от рождения до 3 лет, II – от 4 до 5 лет, III – от 6 до 7 лет и IV - от 8 до 12 лет.

Теоретическая и практическая значимость исследования.

Новые данные о возрастных изменениях цито- и фиброархитектоники задней ассоциативной коры, полученные на основе изучения обширного гистологического материала (фрагменты ткани мозга 105 мальчиков и 6 девочек от рождения до 12 лет) с применением объективных методик исследования, проведенного в месячных (1-й год жизни) и годовых (от рождения до 12 лет) интервалах, позволяют расширить теоретические представления о структурных преобразованиях коры большого мозга человека и способствуют лучшему пониманию закономерностей ее морфофункционального развития в постнатальном онтогенезе.

Полученные данные представляют интерес для специалистов, работающих по проблемам нейроанатомии, возрастной морфологии, нейрофизиологии, неврологии, психологии и рассчитаны на использование в курсах анатомии, физиологии и психологии в медицинских вузах, а также образовательных учреждениях биологического и педагогического профиля. Результаты исследования используются в учебном процессе на кафедре анатомии человека РУДН и на кафедре цитологии и гистологии Санкт-Петербургского государственного университета.

Практическое значение для широкого круга специалистов, работающих с детьми, имеют данные о возрастных границах этапов морфофункционального развития задней ассоциативной коры как мультимодальной и полифункциональной зоны неокортекса, непосредственно участвующей в реализации высших психических функций мозга ребенка в процессе его обучения, воспитания и социальной адаптации.

Научные положения, выносимые на защиту:

1. В период от рождения до 12 лет в задней ассоциативной коре большого мозга человека в различные по темпам роста и дифференцировки сроки осуществляются следующие структурные преобразования: увеличивается толщина коры, ее слоев и подслоев, площадь профильных полей пирамидных нейронов, изменяется количество и спектр размерных классов пирамидных нейронов, увеличиваются удельные объемы глиоцитов и внутрикорковых волокон, уменьшаются удельные объемы нейронов и кровеносных сосудов.

2. Комплексное морфофункциональное исследование цито- и фиброархитектоники, а также анализ относительного содержания микроструктурных компонентов позволили количественно охарактеризовать гетерохронное и гетеродинамическое развитие подполей 37ac, 37a и 37d височно-теменно-затылочной подобласти и поле 19 затылочной области в составе задней ассоциативной коры и обосновать 4 этапа ее морфофункционального развития, значимо отличающихся по ряду морфометрических и стереометрических показателей.

Личное участие автора.

Личный вклад автора состоит в подборе тематических информационных источников, анализе и обобщении материалов исследования. Автором лично проведены обработка и интерпретация данных исследования, а также подготовка основных публикаций по диссертации. Автор вел всю необходимую документацию, готовил статьи к публикации и выступал с докладами на конференциях. Гистологические, морфометрические и стереометрические исследования, а также микрофотографирование и монтаж цифровых изображений выполнены лично автором. Также автор использовал в своей работе часть коллекции гистологических препаратов височно-теменно-затылочной подобласти коры большого мозга детей в возрасте от рождения до 12 мес (60 шт.), которая была предоставлена кафедре анатомии человека РУДН

Институтом возрастной физиологии РАО в рамках Договора о научном сотрудничестве в сфере научно-исследовательской деятельности от 15.04.2021 г. (Приложение). По результатам сотрудничества была опубликована научная статья с указанием принадлежности использованных препаратов.

Апробация работы.

Основные положения диссертации доложены и обсуждены на Международной научно-практической конференции «Достижения современной морфологии», приуроченной к 95-летию профессора П.И.Лобко (Минск, Беларусь, 2024); V Санкт-Петербургском симпозиуме по морфологии, биохимии, нормальной и патологической физиологии ребенка, посвященном 135-летию со дня рождения К.В. Ромодановского в рамках конгресса «Здоровые дети – будущее страны» (Санкт-Петербург, 2024); Semmelweis International Students' Conference (Budapest, Hungary, 2023); XVIII Международном междисциплинарном конгрессе «Нейронаука для медицины и психологии» (Судак, Крым, Россия, 2022); III Международной научно-практической конференции «Бородинские чтения», посвященной 90-летию академика РАН Ю.И. Бородина (Новосибирск, 2022); Всероссийской научной конференции «Инновационные технологии в исследованиях, диагностике и преподавании» (СПб, 2022), Всероссийской конференции «Современная нейробиология: фундаментальные исследования и практические аспекты», посвященной памяти профессора Л.Б. Калимуллиной (Уфа, 2022); Всероссийской научной конференции с международным участием «Однораловские морфологические чтения» (Воронеж, 2022); Всероссийской научно-практической конференции с международным участием «Морфологические школы сегодня», посвященной 110-летию со дня рождения академика РАМН, лауреата государственной премии СССР, профессора В.В.Куприянова (Москва, 2022); Всероссийской научной конференции «Гистогенез, реактивность и регенерация тканей» (СПб, 2021), Всероссийской научной конференции, посвященной 80-летию со дня рождения профессора

А.К. Косоурова (Санкт-Петербург, 2021); Научной конференции «Научное наследие российских морфологических школ», посвященной 150-летию со дня рождения профессора Г.М.Иосифова (Воронеж, 2020), Научной конференции «Современные проблемы морфологии», посвященной памяти академика РАН, профессора Л.Л. Колесникова (Москва, 2020).

Публикации.

По теме диссертации опубликовано 23 работы, из них в журналах, входящих в Международные базы данных и Перечень ВАК РФ - 9 работ (ИФ РИНЦ от 4,673 до 0,246; К1 -2, К2 -2), в том числе Scopus – 1, RSCI – 1, WoS (Emerging sources citation index, h_{10}-индекс 34) – 3.

Структура и объем диссертации.

Диссертация изложена на 194 страницах машинописного текста и состоит из введения и 4 глав: обзор литературы, материал и методы исследования, результаты собственных исследований, обсуждение, а также включает выводы, практические рекомендации, список цитируемой литературы, включающий 338 источников, из них 85 отечественных и 253 зарубежных публикаций, и 1 приложение. Работа иллюстрирована 11 таблицами и 42 рисунками.

Глава I. Обзор литературы

1.1 Топография задней ассоциативной коры и приуроченность функций к ее различным зонам

В основе мозговых механизмов высших психических функций человека лежит совокупность зон (участков, полей) неокортекса и других структурных образований головного мозга, в которых протекают физиологические процессы, необходимые для осуществления различных видов психической деятельности (Хомская Е.Д., 2005). Современные представления о значении и роли тех или иных образований коры большого мозга продолжают формироваться в рамках теории психических процессов и теории системной динамической локализации высших психических функций человека, разработанных Л.С. Выготским (Выготский Л.С., 1982) и А.Р. Лурия (Лурия А.Р., 1963, 1970), идеи которых получили мировое признание (Ardila A.L.S., 2016; Mikadze Y.V. et al., 2019). Традиционный для отечественной нейроанатомии, нейропсихологии и неврологии междисциплинарный системный подход к изучению деятельности мозга и психики человека позволяет развивать представления о динамической приуроченности функций к тем или иным корковым формациям мозга в единстве с особенностями их структурной организации, а также дает возможность с позиций этого единства изучать особенности морфофункционального развития неокортекса в процессе онтогенеза, а также анализировать отклонения в психическом развитии детей и искать пути их своевременной коррекции.

В начале XX века K. Brodmann, а также C. von Economo, G.W. Koskinas и другие нейроморфологи создали карты цитоархитектоники коры большого мозга человека (Brodmann K. 1909; Triarhou L.C., 2007, 2007a). Карта K.Brodmann включала 11 областей и 52 цитоархитектонических поля. В Институте мозга АМН СССР в середине прошлого столетия был создан отечественный Атлас цитоархитектоники коры большого мозга человека (Атлас цитоархитектоники…, 1955), в котором разделение коры на поля и

подполя были представлены в уточненном и более детализированном виде по сравнению с картой K. Brodmann и др. (рис. 1).

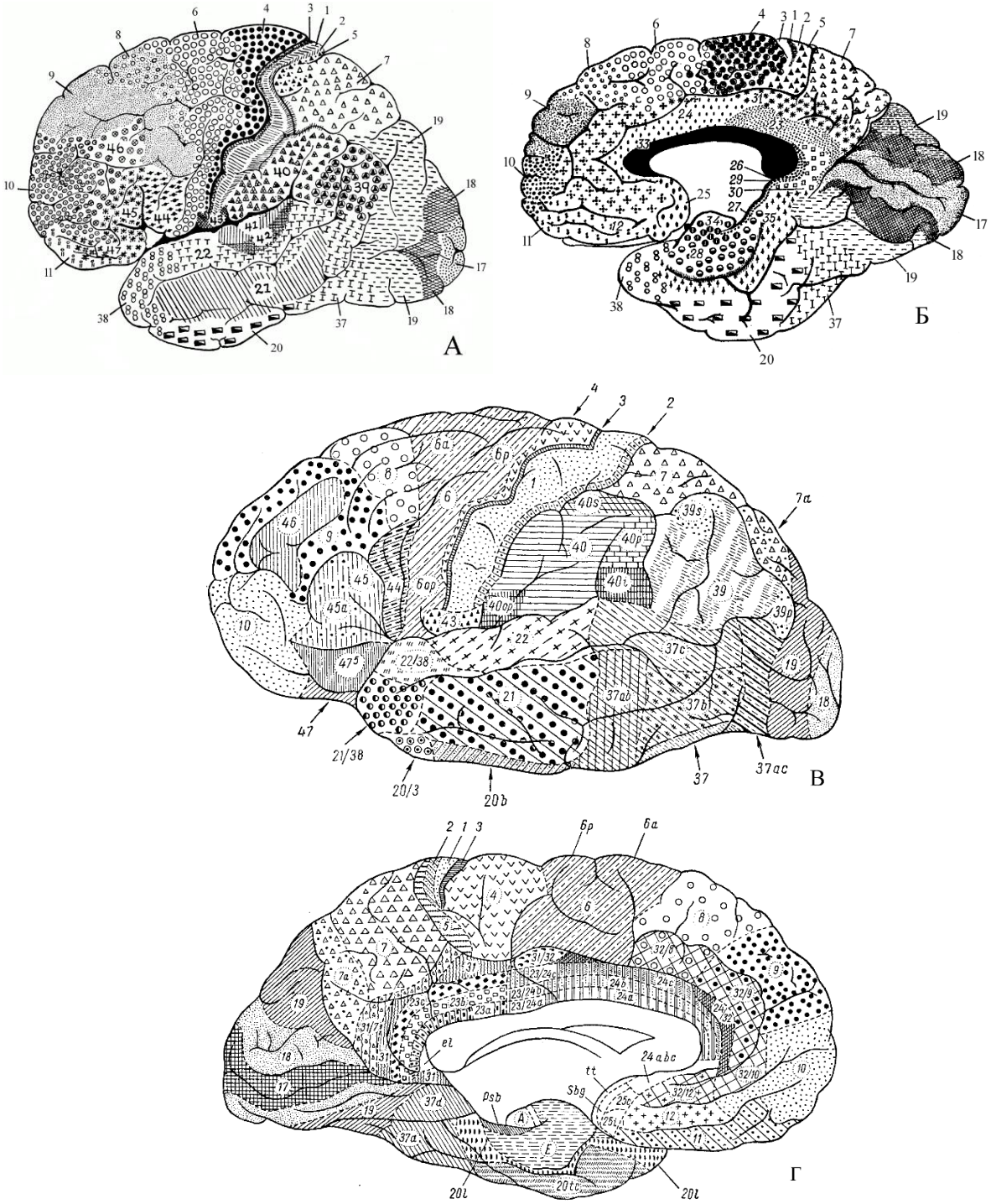

Рис. 1. Цитоархитектонические поля коры большого мозга человека: А, Б - по K. Brodmann (1909), В, Г – по Саркисову С.А. и соавт. (Атлас цитоархитектоники…, 1955).

В атласе С.А.Саркисова и соавт. (Атлас цитоархитектоники…, 1955) заднеассоциативная зона коры (САР) большого мозга охватывает височно-теменно-затылочную подобласть (ТРО) и нижнюю теменную область. К САР можно также отнести верхнюю теменную область – функциональную зону стереогноза, чувства положения конечностей в пространстве и кодирования направления движений с участием зрения (Kobayashi Y., 2016). В составе САР можно рассматривать и вторичное поле 19 затылочной области – перистриарную кору, area peristriata (Economo C. von, Koskinas G.W., 1925) или предзатылочную кору, area praeoccipitalis (Brodmann K., 1909), которое отличается от других полей визуальной зоны коры сложностью ассоциативных межкорковых связей и связей с ассоциативными ядрами таламуса, что приводит к функциональным различиям в дорсальных и вентральных отделах этого поля на разных поверхностях полушария (Shinoura N. et al., 2010).

Височно-теменно-затылочная подобласть (ТРО) в функциональном отношении является наиболее значимой зоной межанализаторного синтеза в области задней ассоциативной коры. Она включает поле 37, неоднородное по цитоархитектонике и располагающееся на латеральной, нижнемедиальной и медиальной поверхностях заднего отдела височной доли (см. рис. 1). ТРО спереди граничит с верхней, средней и базальной височными подобластями (поля 22, 21 и 20b), сверху - с нижней теменной областью (поле 39 с подполем 39p и подполем 40i), сзади и снизу – с затылочной областью коры (поля 19 и 18) (Блинков С.М., 1955). Величина поверхности височно-теменно-затылочной подобласти достаточно велика и составляет 49,4% поверхности коры всей височной доли полушария большого мозга. Для сравнения по K.Brodmann (1909) зона межанализаторного синтеза, аналогичная ТРО, на его цитоархитектонической карте также представлена полем 37. Однако это поле выделено в виде узкого участка коры ромбовидной формы, не подразделяющегося на подполя. Расположенное на границе между затылочной, теменной, височной и лимбической долями, поле 37 по K.Brodmann не включает в своем составе некоторые смежные участки коры в

области этих долей. Например, в поле 37 не включены задние отделы верхней височной и парагиппокампальной извилин, которые отнесены С.М.Блинковым (1955) к ТРО.

По данным С.М.Блинкова поле 37 в составе ТРО подразделяется на 6 подполей: центральное – подполе 37b и окружающие его 5 пограничных подполей (см. рис. 1). Подполе 37b находится на латеральной поверхности полушария в задней части средней и нижней височной извилины, доходя до базальной поверхности височной доли. Подполе 37c расположено дорсальнее подполя 37b и простирается в горизонтальном направлении от задней части верхней височной извилины и вентральной части нижней теменной дольки до переднего сегмента латеральной затылочной борозды. Это подполе граничит с полем 39 и подполем 40i нижней теменной области коры. Подполе 37ab лежит между подполем 37b и полем 21, занимающим большую часть поверхности средней и нижней височных извилин в переднем отделе височной доли.

Подполе 37ac также находится на латеральной поверхности полушария по обе стороны (дорсальнее и вентральнее) от боковой затылочной борозды. Спереди оно граничит с подполями 37c и 37b, при этом граница проходит строго по борозде в районе incisura praeoccipitalis, сверху - с подполем 39p нижней теменной области, отделяясь от него задним сегментом верхней височной борозды, сзади и снизу – с полем 19 затылочной области коры.

Подполе 37a расположено на нижнемедиальной поверхности полушария, лежит кпереди от поля 19 затылочной области и занимает значительную часть латеральной и медиальной затылочно-височных извилин. Этот участок поверхности височной доли в зарубежных анатомических атласах часто обозначается как веретенообразная извилина (gyrus fusiformis) и считается ключевой структурой для специализированных функций зрения высокого уровня, таких как восприятие лица, распознавание объектов и чтение (Weiner K.S., Zilles K., 2016).

Подполе 37d располагается на медиальной поверхности височной доли в области язычной извилины, заходит на стенку в задней части коллатеральной борозды и заканчивается в заднем отделе парагиппокампальной извилины.

Наличие в районе ТРО функционально специализированных участков коры показали M.F. Glasser et al. (Glasser M.F. et al., 2016) использовали мультимодальные магнитно-резонансные изображения из проекта Human Connectome Project, в том числе данные о волоконных путях, полученных методом диффузной МРТ-трактографии. При помощи методик измерения эффективной и функциональной связности между различными областями мозга (Deco G. et al., 2019; Elam J.S. et al., 2021), а также объективный полуавтоматический нейроанатомический подход, авторы создали Атлас коннектома головного мозга человека, в котором обозначили в каждом полушарии 180 областей коры, отличающихся по топографии и системе ассоциативных, каллозальных и корково-подкорковых связей. Этот атлас послужил основой для изучения локализации и морфофункциональных особенностей распределенных корковых центров различных функциональных систем мозга, включая системы, кодирующие речевую деятельность, мультимодальный сенсорный анализ, ориентирование в пространстве и пр. (рис. 2).

В соответствии с новыми данными морфофункционального картирования (парцелляции) коры большого мозга цитоархитектоническому подполю 37b соответствуют области PHT и FST. Эти области играют большую роль в семантическом поиске и решении семантических задач, то есть смысловом анализе сенсорной информации, а также ее ранжировании и автоматическом извлечении из памяти концептуальных знаний обобщающего характера (Davey J. et al., 2015). Предполагается также активное участие этих областей в речевой деятельности в аспекте эффективного автоматического поиска конкретной семантической информации, основанной на аудио-визуальном восприятии. Область FST - важный центр в зрительной системе, интегрирующий большой объем визуальной информации как из дорсального

зрительного потока (определяет «где и куда происходит движение?»), так и из вентрального зрительных потока (определяет «что движется?»).

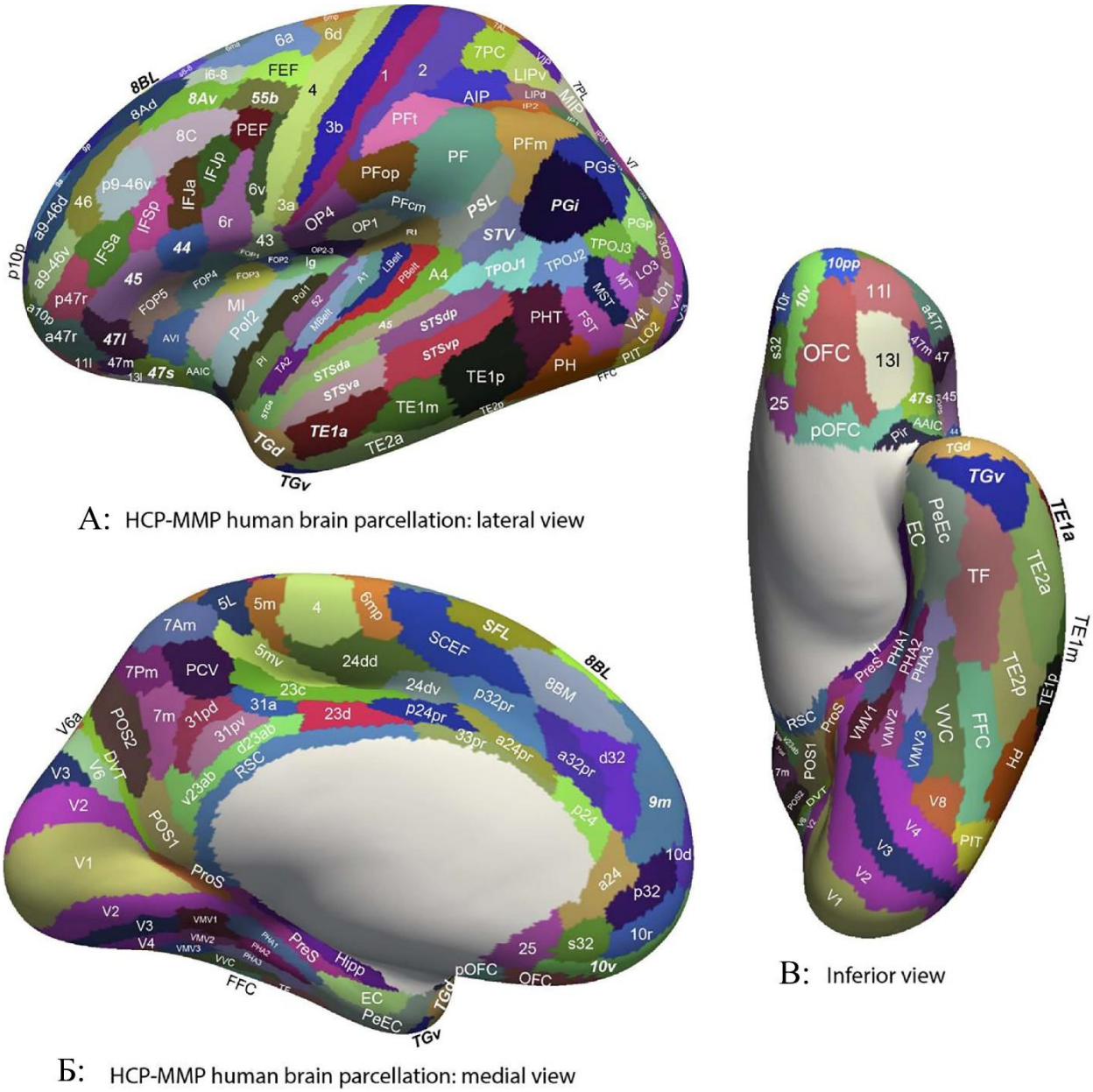

Рис. 2. Морфофункциональное картирование (парцелляция) коры большого мозга человека в Атласе коннектома мозга человека HCP-MMP (Glasser M.F. et al., 2016) и в его расширенной версии HCPex (Huang C.C. et al., 2022; Rolls E.T. et al., 2022).

А – латеральная поверхность левого полушария, *Б* – его медиальная поверхность, *В* – его нижняя поверхность. Условные обозначения областей коры большого мозга приведены и описаны в тексте.

Эта область участвует в восприятии содержания изображения, объединяя информацию, чувствительную к деталям, движению и форме; обеспечивает обработку пространственных систем отсчета, формирование пространственной карты движений (Pollen D.A., 2011).

Подполю 37c соответствуют области TPOJ1, TPOJ2 и передний участок TPOJ3, расположенные последовательно в передне-заднем направлении непосредственно в районе височно-теменно-затылочного соединения на уровне задней части верхней височной извилины и верхней височной борозды (STS). Предполагается, что эти области задействованы в межанализаторном синтезе слуховой, визуальной и соматосенсорной информации, обеспечивая семантический анализ сложных образов, например, выражения лица или восприятия тела. Они участвуют в обнаружении несоответствия между ожидаемыми и предъявленными стимулами и в разрешении этого несоответствия с последующей оценкой его результата и созданием конкретного семантического представления на основе межанализаторного синтеза (Campbell D.W. et al., 2015).

Подполю 37ab соответствуют области TE1p и TE2p, основная функция которых – активация зрительной рабочей памяти, позволяющей удерживать и частично обрабатывать зрительную информацию в течение ограниченного времени ее использования (Baker C.M. et al., 2018). К нему также относятся задние отделы областей STSdp и STSvp, которые в зависимости от сборки той или иной функциональной системы, участвуют в восприятии движений, аудиовизуальной интеграции и опознании лица, особенно направления взгляда и выражения эмоций (Hein G., Knight R.T., 2008).

Подполю 37ac соответствуют задний отдел области TPOJ3, а также области MT (или hMT, V5), MST, V4t, расположенные на латеральной поверхности полушария последовательно в дорсовентральном направлении. Нейроны в области MT и MST реагируют на движения визуальных объектов, направление движения, инициируют плавность движения глаз при восприятии движений. Эти области обеспечивают бинокулярную диспаратность,

позволяющую оценивать удаленность движущегося объекта, а также слитное восприятие движения и самодвижения, сегментацию фигуры и фона при сложных и движущихся стимулах. Эти области дополнительно участвуют в распознавании объектов движения, обеспечивают семантический анализ структуры объекта, формируют представление о целенаправленных движениях конечностей (Ilg U.J., 2008; Wild B., Treue S., 2021). Области MT и MST очень слабо реагируют на тактильные стимулы и только совместно с областью STS в районе подполя 37c (Jiang F. et al., 2015). Интересно, что область MST активируется при восприятии движения ног, а MT и V4t – деактивируется при движении рук, что заставляет предположить значимую роль этих областей в согласовании зрительных движений и движений нижних конечностей для осуществления локомоций (Sulpizio V. et al., 2022). Экстрастриальная область MT - важный центр для восприятия движущихся объектов. Нейроны в этой области демонстрируют резкое предпочтение направлению и скорости движения зрительных стимулов. Активность нейронов коррелирует со способностью обнаруживать движение и различать его особенности (Riecanský I., 2004).

Подполю 37a соответствуют область PH на латеральной поверхности, а также области V8, VVC, VMV3 и FFC (или FFA – fusiform face area) - на нижнемедиальной поверхности височной доли. Область PH обеспечивает целостное зрительное восприятие в системе вентрального зрительного потока. Она избирательно интегрирует "специфическую" информацию о месте зрительного объекта, но при этом не проявляя активности в отношении самого объекта. Область PH кодирует местоположение, что позволяет его запомнить и впоследствии узнать. В итоге она участвует в формировании пространственных карт, в кодировании места и в его распознавании (Grill-Spector K., Malach, R., 2004; Torres-Morales C., Cansino S., 2024). Область V8 в наибольшей степени отвечает за восприятие и интерпретацию цвета в поле зрения (Hadjikhani N. et al., 1998; Lafer-Sousa R. et al., 2016).

Область FFC (FFA) - это корковый центр в задней части латеральной затылочно-височной извилины (или заднелатеральной части веретенообразной извилины), получающий информацию в системе вентрального зрительного потока о статических и динамических деталях строения лица, после чего в процессе обработки полученной информации создается целостное представление о форме лица для его последующего узнавания. Эта область также участвует в опознании эмоций и мимики при невербальной коммуникации (Bernstein M. et al., 2018). Кроме того, есть данные, что этот участок коры в области поля 37 по К.Бродманну в левой затылочно-височной коре выполняет по крайней мере две важные функции в обработке лексических данных: 1) опознание графем, не зависящих от регистра, шрифта, местоположения и ориентации, для различения и продуцирования письменных слов (чтение и правописание); 2) доступ к лексическим представлениям для устной и письменной речи (Sebastian R. et al., 2014). Есть также данные о том, что роль этой области также заключается в объединении специфичной для объекта информации, предоставляемой визуальными, слуховыми и тактильными модальностями, в трисенсорные представления объектов (Kassuba T. et al., 2011).

Область VVC находится в задней части медиальной затылочно-височной извилины (или заднемедиальной части веретенообразной извилины). Эта область, так же, как и V8, участвует в восприятии цвета. Кроме того, она участвует в интеграции цвета, а также контрастной и текстурной визуальной информации для совместного с PH распознавания места наблюдаемого события (Grill-Spector K., Malach R., 2004).

Область VMV3 находится в самой задней части латерального выступа коллатеральной борозды. Предполагается, что эта область TPO участвует в интеграции информации о цвете, текстуре и форме объекта (Wandell B.A. et al., 2005).

Подполю 37d соответствует задний отдел PreS, PHA1, VMV1 и VMV2. Область PreS находится на задневерхней поверхности парагиппокампальной

извилины и участвует в обработке пространственной информации, выполнении задач, связанных с рабочей памятью, обработкой речи и абстрактным мышлением. PreS также проявляет большую активность при выполнении двигательных задач (Glasser M.F. et al., 2016). Благодаря обширным ассоциативным связям она предположительно является также областью обработки акустической информации и зрительных ассоциаций (Wu Y. et al., 2016).

Область PHA1 представляет собой участок коры на задненижней поверхности парагиппокампальной извилины. Эта область участвует в обработке зрительно-пространственных данных и кодировании эпизодической памяти путем создания контекстуальных ассоциаций о месторасположении объекта. (Aminoff E.M. et al., 2013; Li M. et al., 2016).

Область VMV1 находится на передненижней части язычной извилины в том месте, где она прилежит к парагиппокампальной извилине. Функциональная характеристика этой области коры малоизучена, ее размеры сильно варьируют индивидуально. Существует предположение, что VMV1 имеет отношение к распознаванию визуальных объектов в зависимости от расстояния между ними (Kurzawski J.W. et al., 2024), а также к кодированию рабочей памяти (Kamiński J. et al., 2017).

Область VMV2 лежит в передней части язычной извилины, где граничит с коллатеральной бороздой и парагиппокампальной извилиной. Предполагается, что эта область ТРО, как и зона VMV3, важна для интеграции информации о цвете, текстуре и форме объекта.

Все перечисленные области ТРО в той или иной степени обеспечивают получение семантических представлений и визуальных образов для доступа к областям, участвующим в речевой деятельности (Chang E.F. et al., 2015; Duffau H., 2018).

Полю 19 затылочной области коры соответствуют зоны V3-V4 на медиальной, нижней и нижнелатеральной поверхностях полушария большого мозга, а также комплекс LO1, LO2 и LO3. В этих зонах происходит интеграция

информации как из вентрального, так и из дорсального зрительных потоков, а также отмечается высокий уровень активности при восприятии движущихся объектов, а также объектов, отличающихся формой и цветовыми характеристиками (Kim T. et al., 2022; Rolls E.T. et al., 2022; Salminen-Vaparanta N., 2019).

Таким образом, в соответствии с современными представлениями задняя ассоциативная кора (САР) включает третичные (полимодальные) и частично вторичные (перцепторные, модально-специфичные) участки неокортекса, расположенные в задних отделах коры полушарий большого мозга, которые участвуют в кодировании сенсорной информации и когнитивных процессах широкого спектра (Conway B.R., 2018; Hodgson V.J. et al., 2023; Landsiedel J. et al., 2022; Whitlock J.R., 2017). При этом в поле 19 выявлено много ретинотопически организованных функционально специализированных областей, представляющих половину или все контралатеральное поле зрения (Kawachi J., 2017).

Поражение заднеассоциативных третичных корковых зон приводит к нарушению переработки информации и различным формам зрительной, слуховой и тактильной агнозии, а также связанными с ней дефицитом восприятия и нарушениями познавательной деятельности (Bartolomeo P., 2021; Slevc L.R., Shell A.R., 2015). Это проявляется в невозможности превратить последовательно (сукцессивно) поступающую информацию в симультанные (одновременные и целостные) интегрированные образы или схемы событий, то есть в нарушении инструментального, или исполнительного, звена сознательной деятельности (Лурия А.Р., 1963, 1970). Очаговые поражения задних отделов больших полушарий, участвующих в обработке визуальной информации и мультисенсорной интеграции, нередко также сопровождаются отчетливыми нарушениями памяти и влияют на способности к чтению и семантическому анализу речи (Kiymaz T. et al., 2024).

Частичный дефект в переработке информации у взрослого легко компенсируется, а у ребенка вызывает грубое психическое недоразвитие

(Выготский Л.С., 2005). Если оно обусловлено отклонениями в развитии мозговых систем с участием задней ассоциативной коры, возникают нарушения функций, связанных с ориентированием в пространстве на основе визуальных сигналов (зрительное внимание), опознанием зрительных стимулов и сопровождающей контекстной информации (зрительное восприятие), а также отклонениями в пространственной организации произвольных движений, включая локомоции, мануальные сложнокоординированные движения и речевую деятельность.

С этой точки зрения значительный интерес представляет изучение возрастных морфофункциональных преобразований области MT в составе подполя 37ac с его зрительно-пространственной и тактильно-кинестетической модальностями (Wandell B.A. et al., 2007), области FFC (FFA) в подполе 37a, участвующей в многоаспектном опознании лица (Dricot L. Et al., 2008), и области VMV1 в составе подполя 37d, предположительно имеющей отношение к реализации абстрактного мышления, рабочей памяти, и формированию визуально-акустических ассоциаций (Fei N. et al,, 2023; Xie W. et al., 2019).

1.2 Микроструктурная организация задней ассоциативной коры в онтогенезе

1.2.1 Цитоархитектоника

В соответствии с особенностями цитоархитектоники и процесса формирования в онтогенезе К.Бродманн (1909) различал два типа строения коры большого мозга – гомогенетический и гетерогенетический. Задняя ассоциативная кора относится к гомогенетическому типу, или изокортексу (Vogt O., Vogt C., 1919). Этот тип неокортекса уже на 6 мес внутриутробного развития состоит из 6 основных цитоархитектонических слоев. При этом сложившаяся в пренатальном онтогенезе стратификация височно-теменно-затылочной подобласти коры и коры в области поля 19 принципиально не изменяется вплоть до достижения взрослого возраста, что характерно для

разновидности изокортекса, называемой гомотипической, или гранулярной корой. Гомотипическая кора имеет хорошо выраженные и четко обособленные цитоархитектонические слои, а в некоторых из них (например, в слоях III и V, называемых соответственно наружной и внутренней пирамидными пластинками) могут выделяться подслои. Гранулярный тип коры имеет хорошо развитые гранулярные слои II и IV – наружную и внутреннюю зернистые пластинки, содержащие плотно расположенные звездчатые нейроны, среди которых находятся мелкие пирамидные нейроны. В коре теменной и височной долей гранулярные слои отличаются значительной толщиной и содержат большое количество интернейронов разного типа. Мультиформная пластинка (слой VI) в ТРО и поле 19 затылочной области коры также хорошо развита и включает множество полиморфных нейронов широкого размерного спектра.

По данным С.М.Блинкова (1960) на свободной поверхности полушария в апикальной части извилин и в глубине борозд цитоархитектоника различных участков поля 37 височно-теменно-затылочной подобласти у взрослых людей имеет ряд значимых отличий, позволяющих выделить их в качестве отдельных подполей и идентифицировать на срезе.

Подполе 37c отличается четкой горизонтальной и грубой радиарной исчерченностью. Толщина коры в подполе 37c составляет от 2,4 до 3,0 мм. В слое III различаются три подслоя, из которых III^3 подслой тесно прилежит к слою IV, имеет наиболее четкую радиарную исчерченность и богат крупными пирамидными нейронами. Площадь поверхности подполя 37c составляет 36,3% от площади поверхности ТРО и 4,1% поверхности одного полушария большого мозга. Подполе 37b отличается от подполя 37c большей толщиной коры (от 3,2 до 4,0 мм) и слабо выраженными подслоями в слое III, так как просветление на уровне подслоя III^2 практически отсутствует. Радиарная исчерченность лучше всего выражена в слое IV. Пирамидные нейроны в подслое III^3 менее крупные по сравнению с аналогичными клетками в подполе 37c, во всех слоях, включая мелкоклеточные слои II и IV, четко прослеживается расположение нейронов в виде вертикальных колонок.

Площадь поверхности подполя 37b составляет 13% от площади поверхности ТРО и 1,5% поверхности одного полушария большого мозга. Подполе 37ab отличается густым расположением клеток в слое III, тонкой радиарной исчерченностью слоя IV и меньшими по размеру нейронами в слое V. В отличие от подполя 37b в подполе 37ab колонки нейронов шире, а их вертикальная упорядоченность менее выражена. Толщина коры варьирует в пределах от 2,7 до 3,2 мм. Слои II и IV четко выражены, подслои в слое III не определяются, граница между V и VI слоями просматривается с трудом. Колонки нейронов на уровне пирамидных пластинок имеют разную ширину, радиарная исчерченность выражена слабее по сравнению с другими подполями ТРО. По толщине коры, густоклеточности слоев и размерам нейронов подполе 37ac также более вариабельно по сравнению с другими подполями. Площадь поверхности подполя 37ab составляет 13,4% от поверхности ТРО и 1,5% поверхности одного полушария большого мозга.

Подполе 37ac имеет толщину коры от 2,4 до 2,8 мм, а также относительно широкие на срезе слои III и IV по сравнению с подполями 37c и 37a. Граница слоя IV зигзагообразная вследствие частичного расположения интернейронов слоя IV в прилежащих к нему участках слоев III и V. Радиарная исчерченность хорошо выражена, при этом наиболее густоклеточным слоем, помимо наружной и внутренней зернистых пластинок, является слой III. В III^3 подслое и слое V располагаются отдельные особенно крупные пирамидные нейроны. Подполе 37ac сходно по цитоархитектонике с граничащим с ним полем 19 затылочной области коры, однако отличается от поля 19 более крупными пирамидными нейронами в проекционном слое V. Площадь поверхности подполя 37ac составляет 6,7% от поверхности ТРО и 0,8% поверхности одного полушария большого мозга.

Подполе 37a существенно отличается от остальных подполей ТРО меньшей толщиной коры (от 1,7 до 2,5 мм), более широким на срезе слоем II и появлением разреженности в расположении клеток слоя V на уровне V^2 подслоя. Как и в подполе 37c, в подполе 37a подслой III^3и слой IV плотно

прилежат друг к другу, образуя как бы единый слой. Радиарная исчерченность лучше всего выражена в слоях III и IV, колончатая организация этих слоев прослеживается очень четко. Границы между слоями хорошо видны в верхнем этаже коры (слои II-IV) и едва намечены в ее нижнем этаже (слои V-VI). Подслои слоя III определяются благодаря просветлению вследствие менее плотного расположения клеток на уровне III^2 подслоя. В слое V клетки расположены менее плотно, чем в подслое III^2, верхушечные дендриты пирамидных нейронов этого слоя расположены в разных направлениях и не имеют четкой вертикальной ориентации. Слой VI более густоклеточный по сравнению со слоем V. Площадь поверхности подполя 37a составляет 28,5% от поверхности ТРО и 3,2% поверхности одного полушария большого мозга.

Подполе 37d отличается густоклеточностью и относительно небольшими размерами нейронов, а также меньшей толщиной слоя V по сравнению с другими подполями ТРО. Слой III четко подразделяется на три подслоя, среди которых наиболее густоклеточным является III^3 подслой. В области наружного угла язычной извилины в III^3 подслое обнаруживаются особенно крупные пирамидные нейроны до 50 мкм в диаметре. Слои V и VI равны по ширине, содержат нейроны среднего размера, однако слой VI отличается более плотным расположением клеток. Площадь поверхности подполя 37d составляет всего 2,1% от поверхности ТРО и 0,2% поверхности одного полушария большого мозга.

Поле 19 затылочной области коры большого мозга по данным Н.С.Преображенской и И.Н.Филимонова (Преображенская Н.Ч., 1948; Преображенская Н.С., Филимонов И.Н., 1955) отличается от подполей поля 37 большой густотой клеток, слабым отграничением слоя II от слоя III, меньшей плотностью клеток в слое V, четко выраженной колончатой структурой слоев нижнего этажа коры. На латеральной поверхности полушария и на границе с подполем 37ac ТРО толщина коры в поле 19 достигает максимальных значений по сравнению с другими участками затылочной области коры и составляет от2,3 до 2,65 мм. Слой III подразделяется на три подслоя, однако границы

между ними выражены недостаточно отчетливо из-за общей густоклеточности слоя. В III^3 подслое содержится значительное количество крупных пирамидных нейронов. Слой IV нерезко отделяется от III^3 подслоя. Слой V имеет равномерно плотное расположение клеток, вследствие чего подслои в его составе не определяются. Слой VI довольно широк на срезе и переходит в белое вещество постепенно без четкой границы. Колончатая организация просматривается отчетливо на уровне и верхнего (слои III-IV), и нижнего (V-VI) этажей коркового поперечника, однако вертикальная упорядоченность и радиарная исчерченность выражены относительно слабо. Общая площадь поверхности поля 19 на латеральной, медиальной и нижней поверхностях большого полушария составляет 36,9% от поверхности затылочной области коры и 4,5% поверхности одного полушария большого мозга.

Изучению возрастных изменений задней ассоциативной коры в процессе онтогенеза посвящены фундаментальные исследования сотрудников Института мозга АМН СССР, выполненные в XX веке. В ряде публикаций подчеркивается значительный вклад этих исследований в формирование структурной организации мозга и понимание его развития (Адрианов О.С. и соавт., 1993; Боголепова И.Н., 2019; Боголепова И.Н. и соавт., 1991). Исследование пренатального онтогенеза корковых формаций мозга человека позволило подробно охарактеризовать закономерности изменений цитоархитектоники неокортекса в эмбриогенезе и на протяжении плодного периода. По данным Г.И.Полякова (1937) височно-теменно-затылочная подобласть и поле 19 затылочной области коры обособляются от остальных участков височной области коры к 17 неделе внутриутробного развития. Вплоть до 28 недели в задней ассоциативной коре происходит цитоархитектоническая дифференцировка на слои, образуются основные типы нейронов и нейронные комплексы, закладываются поля с их цитоархитектоническими особенностями, а на макроуровне формируются первичные извилины и борозды. Позднее и вплоть до рождения внутри корковых полей дифференцируются подполя, формируются локальные

топографические особенности микроструктуры коры, а также образуются вторичные и третичные извилины и борозды. Дифференцировка коркового поперечника на слои непосредственно связана с особенностями развития различных групп нейронов. В частности, было показано, что миграция нейробластов в процессе формирования цитоархитектонических слоев с 14 по 26-ю недели пренатального развития происходит по-разному под бороздами и на прямых участках коры (Годовалова О.С., Савельев С.В., 2013).

На современном этапе особенности пренатального развития неокортекса изучаются с применением магнитно-резонансной томографии (МРТ) головного мозга плода на ранних стадиях развития. Установлено, что теменную и височную доли у плода можно было различить in vivo уже на 11 неделе беременности (Hansen P.E. et al., 1993). Создана коллекция карт неокортекса человека, демонстрирующих топографию и размерные параметры лобной, теменной, островковой, затылочной и височной областей коры большого мозга у плодов человека в возрасте от 18 до 42 недель внутриутробного развития (Jouandet M.L., 1993), а также атласы развивающегося мозга человека, основанные на результатах прижизненных МРТ-исследований, которые пока не позволяют детально изучать особенности цитоархитектоники коры большого мозга из-за низкого разрешения неинвазивных методов (Oishi K. et al., 2021). В отдельных исследованиях на секционном материале коры большого мозга плодов человека с применением иммуноцитохимических и гистологических методик проводилось изучение послойного распределения различных микроструктурных элементов (нейронов, глиоцитов, внеклеточного матрикса, крупных пучков волокон в подкорковом белом веществе) и связанных с ним градиентов их созревания на протяжении всего внутриутробного развития (Kostović I. et al., 2019).

Кора продолжает интенсивно развиваться в течение первых месяцев и лет после рождения (Поляков Г.И., 1949). Результаты изучения постнатальных изменений цитоархитектоники задней ассоциативной коры в постнатальном онтогенезе у детей представлены относительно небольшим числом научных

работ, выполненных на ограниченном секционном материале и, как правило, на произвольных возрастных группах первых лет жизни. Наиболее известными за рубежом остаются исследования J.L.R.Conel (1939-1967), изучавшего на единичных случаях постнатальное развитие коры большого мозга у новорожденных, у детей в возрасте 1-, 3-, 6-, 15-, 24- мес, а также у 4-х и 6-летних детей. Он установил, что толщина коры в поле 37 по К.Бродманну гетерохронно увеличивается до 6 лет, не достигая при этом уровня взрослых. По данным J.L.R.Conel в первые месяцы жизни наиболее интенсивно растут в толщину слои V-VI нижнего этажа коры, а после 4 лет опережающим темпом нарастают III и IV слои. В исследованиях И.Н. Боголеповой и соавт. (2018) при изучении фронтальных срезов мозга новорожденного ребенка, детей 2 лет жизни, 7 лет жизни, 12 лет жизни и взрослого человека было также установлено, что интенсивное цитоархитектоническое развитие корковых формаций наблюдается в первые два года жизни.

Существуют также данные о том, что в первые годы жизни отмечается активное формирование нейронов в различных цитоархитектонических слоях, при этом в течение первого года жизни ассоциативные зоны височной коры отстают по темпам развития от соматосенсорной коры (Lemaître H. et al., 2021). Количество синаптических связей между нейронами достигает пика примерно в возрасте двух лет, а затем сокращается примерно вдвое (Olney J.W. et al., 2002; Rodier P.M., 1995). Изучение объема серого вещества в составе различных отделов коры большого мозга у детей от рождения до 2 лет с применением магнитно-резонансного сканирования показало, что объем серого вещества коры на первом году жизни увеличивается на 106%, а на втором году – только на 18%, при этом задняя ассоциативная кора развивается значительно быстрее по сравнению с первичными сенсорными зонами (Gilmore J.H. et al., 2012). Однако нарастание толщины коры, ее объема коры и площади в области ТРО и поля 19 продолжается у детей старшего возраста и у подростков (Vijayakumar N. et al., 2016). Мы не нашли в доступной литературе данных о межполовых различиях в развитии задней ассоциативной

коры у детей первых лет жизни. Однако были обнаружены гендерные различия в постнатальном развитии речедвигательной зоны коры большого мозга, которые заключались в ускоренном созревании префронтальных речевых центров у девочек по сравнению с мальчиками в период от рождения до двух лет (Боголепова И.Н. и соавт., 2012). Этот факт интересен в связи с тем, что в области височно-затылочной зоны коры у взрослых женщин, превосходящих мужчин в вербальной креативности и семантических аспектах речи, объем серого вещества был больше по сравнению с мужчинами (Shi B. et al., 2017), а также существуют некоторые другие межполовые различия на уровне макроструктурной организации ТРО левого полушария (Luders E. et al., 2008).

Conel J.L.R. (1967), а также С.М. Блинков и И.И. Глезер (1964) отмечали, что темпы роста коры и ее слоев в толщину тесно связаны с увеличением размеров нейронов и плотностью их расположения в пределах слоя. Основная схема дифференцировки нейронов в онтогенезе принадлежит S. Ramón y Cajal (2002). В соответствии с этой схемой созревание пирамидных нейронов начинается в слоях нижнего этажа коры с увеличения размеров и последовательного роста вначале аксона, апикального, затем базальных дендритов, их ответвлений и синаптических контактов, и в последнюю очередь – нарастанием числа и ветвлений аксонных коллатералей. Впоследствии идеи S. Ramon-J-Cajal были полностью подтверждены в многочисленных работах отечественных и зарубежных исследователей, посвященных изучению развития нейронов в пренатальном периоде и на разных этапах постнатального онтогенеза (Агапов П.А. и соавт., 2019; Боголепова И.Н. и соавт., 2022; Шемяков С.Е. и соавт., 2019а,б; Aniol V. et al., 2022; Kostović I. et al., 1995; Marín-Padilla M., 1999).

При изучении цитоархитектоники неокортекса И.Н. Боголепова и соавт. (2014) подразделяют нейроны по размеру профильных полей на сверхмалые (до 70,0 мкм^2), малые (70,1-170,0 мкм^2), средние (170,1-290,0 мкм^2), крупные (290,1-500,0 мкм^2) и сверхкрупные (свыше 500,1 мкм^2), что позволяет проследить перераспределение нейронов по размерным классам в процессе

постнатального развития. По данным J.L.R Conel (1967) в задних отделах височной коры еще сохраняются незрелые мелкие нейроны, вследствие чего сохраняется потенциал микроструктурных преобразований у детей старших возрастных групп.

В Институте возрастной физиологии Российской академии образования на протяжении 1980-2020 гг. проводились комплексные нейроморфологические, нейрофизиологические и нейропсихологические исследования корковых формаций мозга у детей, подростков и юношей. В рамках этих исследований Н.И. Гурова (1984, 1986), исследуя микроструктурную организацию подполей 37b, 37c, 37ab и 37ac, выявила несинхронность роста слоев и подслоев в исследуемых зонах ТРО. Ею установлено, что рост коры ТРО в толщину наиболее интенсивно нарастает в течение первых двух лет жизни, а также к 7 годам за счет наружной и внутренней пирамидных пластинок, при этом интенсивность роста в толщину слоя V наибольшая в центральном подполе 37b. Также на протяжении от рождения до 7 лет отмечены более высокие темпы нарастания поперечника VI слоя по сравнению со слоем III практически во всех изученных подполях. Кроме того, было показано, что типизация формы, увеличение размеров и усложнение дендритного аппарата нейронов в слоях V-VI осуществляются в течение первых двух лет жизни, тогда как рост и дифференцировка нейронов в слое III продолжается в разных подполях до 5 или 6 лет.

В исследованиях В.А.Васильевой соавт. (1995), изучавших постнатальное развитие ТРО и затылочной области коры большого мозга детей, было показано, что темпы роста коры в толщину в полях задней ассоциативной коры неодинаковы уже на первом году жизни. Наименьший прирост толщины коры к концу первого года наблюдается в поле 37d, а наибольший в поле 37ac. К 2 годам поле 37d по-прежнему несколько отстает в развитии, его толщина коры меньше, чем в остальных полях. К 3 годам в полях 37ac и 37a толщина коры увеличивается в 1,1 и 1,2 раза по сравнению с годовалыми детьми. От 2 до 3 лет в поле 37d темпы прироста коркового

поперечника выше по сравнению с другими полями, поэтому к 3 годам различия между показателями толщины коры в этих полях уже не обнаруживаются. В поле 19 темпы прироста толщины коры наиболее высоки в первые 3 года жизни, позднее темпы прироста заметно снижаются, и к 7 годам поперечник коры стабилизируется (Васильева В.А., Шумейко Н.С., 2022). По данным В.А.Васильевой рост объема клеточных тел и дифференцировка пирамидных нейронов в ТРО и в поле 19 происходит, в основном, до 2 лет, однако только к 6 годам пирамидные нейроны в этих полях приобретают специфическую форму, характерную для коры взрослых людей, а усложнение дендритных арборизаций нейронов в слоях III и V продолжается вплоть до 12 лет (Васильева В.А., Шумейко Н.С., 2005). Современные исследования морфологических особенностей пирамидных нейронов в коре большого мозга взрослых людей продемонстрировали, что пирамидные нейроны в слоях III и V в ассоциативной височной коре оказались крупнее, имели более сложную структурную организацию апикальных и базальных дендритов, имели больше шипиков по сравнению с аналогичными нейронами в полях 17 и 18 затылочной области (Benavides-Piccione R. et al., 2024).

Таким образом, особенностью цитоархитектоники задней ассоциативной коры является более позднее обособление входящих в неё полей и подполей, продолжительные сроки развития, поздно завершающаяся клеточная дифференцировка, высокая степень упорядоченности структуры. Тем не менее до настоящего времени очень мало известно о развитии цитоархитектоники ТРО и ассоциативной зоны затылочной области коры у детей, в том числе в первые годы жизни, когда происходит быстрое когнитивное развитие и существует вероятность риска нарушений развития нервной системы. Подполя 37ac, 37a и 37d и граничащее с ними поле 19 составляют участок в составе задней ассоциативной коры, общая площадь которого достигает 8,7% от поверхности одного полушария большого мозга. Анализ литературы свидетельствует о том, что цитоархитектоника подполей 37ac, 37a и 37d ТРО и поля 19 затылочной области коры в процессе

постнатального онтогенеза изучена фрагментарно и с недостаточным применением объективных методов исследования. Требуется тщательное изучение цитоархитектоники и клеточного разнообразия, специфичного для задней ассоциативной коры, на разных стадиях развития, чтобы лучше понять функции мозга (Fernández-Moya S.M. et al., 2023).С учетом того, что большинство исследователей морфофункциональных особенностей развития коры с применением МРТ-картирования для идентификации зон коры используют в качестве топографических ориентиров первичные борозды (например, боковую борозду) на поверхности полушария, а затем осуществляют «привязку» к цитоархитектонической карте К.Бродманна, где нет четкого выделения ТРО и ее подполей, то при описании развития этой относительно небольшой зоны неокортекса существуют неточности как при определении границ исследуемых областей, так и их микроструктурных особенностей в процессе развития.

В совокупности результаты современных МРТ-исследований не являются прямыми индикаторами микроструктурной организации коры, в связи с чем остаются необходимыми гистологические валидационные исследования (Norbom L.B. et al., 2021). Кроме того, большая часть морфологических исследований структурных преобразований задней ассоциативной коры выполнена либо на ограниченном числе наблюдений (объектов исследования), либо на животных, что не позволяет четко определить этапы возрастных морфофункциональных изменений и их содержание в ходе постнатального развития этой относительно малоизученной области неокортекса у человека.

1.2.2 Фиброархитектоника, миелоархитектоника и система связей

Корковые зоны (поля) отличаются друг от друга не только цитоархитектоникой, но и послойным распределением миелинизированных волокон – миелоархитектоникой (Economo C. von, Koskinas G.W., 1925). Развитие связей коры большого мозга и изменения в содержании миелина

могут оказывать большое влияние на ее морфофункциональное развитие в пренатальном и на ранних этапах постнатального онтогенеза.

Основные тракты белого вещества, включая проекционные и комиссуральные пути, появляются в мозге плода между 13-18 неделями внутриутробного развития; таламокортикальные и ассоциативные пути развиваются позже в течение плодного периода на 24-32 неделях (Vasung L. et al., 2017). Миелинизация быстро идет в первые 5 лет жизни, жестко регулируется нервной активностью (Ishibash T. et al., 2006) и коррелирует с развитием когнитивных навыков (Fornari E. et al., 2007). Области с ранней миелинизацией, например, моторная и зрительная кора, по-видимому, имеют высокие темпы миелинизации между рождением и 1 годом жизни, которые резко снижаются между 1 и 2 годами. Напротив, ассоциативные области коры с более поздней миелинизацией (например, ТРО) демонстрируют более продолжительные сроки и менее высокие темпы миелинизации. В более ранних исследованиях сообщалось о том, что первичная моторная и сенсорная области коры демонстрируют устойчивую миелинизацию в начале первого десятилетия жизни. Напротив, ассоциативные области коры демонстрируют повышенное количество окрашивания миелином только ко второму и даже третьему десятилетиям (Yakovlev P.A., Lecours I.R., 1967). Особенно поздно миелинизируются ассоциативные пути, соединяющие ТРО на нижнемедиальной и медиальной поверхностях полушария большого мозга с передними отделами височной доли и префронтальной корой (Sydnor V.J. et al., 2021).

Неинвазивная идентификация областей коры на основе результатов современной методики T1w/T2w МРТ-картирования показала, что мультимодальные ассоциативные области коры, такие, как задняя ассоциативная кора, относительно слабо миелинизированы (Glasser M.F., Van Essen D.C., 2011), несмотря на то, что ТРО имеет сильно развитые проекционные эфферентные системы (Поляков Г.И., 1949). В такого рода исследованиях пока что отсутствует достаточный контраст серого и белого

вещества, что приводит к неточным результатам (Deoni S.C. et al., 2015). Многие авторы обнаружили несоответствие между картами магнитно-резонансных изображений и гистологическими картами миелина, и предупреждают о существенных ограничениях информативности МРТ-технологий для таких исследований (Sandrone S. et al., 2023). Поэтому при изучении возрастных изменений структурной организации коры большого мозга все еще значительное внимание уделяется исследованию фиброархитектоники - общего распределения внутрикорковых волокон и дендритных ветвлений корковых формаций, ее региональной специфике и возрастным особенностям в норме и при различных патологиях (Ожигова А.П., 1968; Conel J.L.R., 1939-1967; Tsekhmistrenko T.A. et al., 2010; Wisniewski H.M. et al., 1989).

ТРО относится к третичным формациям, которые получают основную массу проекционных афферентных волокон от медиальной группы ядер таламуса и от его подушки. Поле 19 является вторичным полем, близким по строению, топографии и афферентации к ТРО (Поляков Г.И., 1949).

Задняя ассоциативная кора имеет мощные комиссуральные межполушарные связи: поражение или недоразвитие задних отделов и валика мозолистого тела влечет за собой нарушение ее функций, включая возникновение тактильной и зрительной аномии, аграфии, алексии, нарушение зрительного восприятия и ряда других когнитивных функций (Николенко В.Н. и др., 2022; Jang S.H. et al., 2013). Она имеет сложную систему ассоциативных длинных и коротких корково-корковых связей с нижнетеменной, предцентральной, префронтальной, височной и затылочной областями коры (Baker C.M. et al., 2018). Обширная система связей обеспечивает её интеграцию в многомодальную информационную коммуникативную сеть, лежащую в основе эффективного взаимодействия функционально специализированных нейросетей, вовлекающихся в невербальную семантическую и визуально-пространственную обработку информации, идентификацию объектов, планирование, чтение, распознавание

выражения лица, память и концептуализацию, эмоциональное и нейропсихологическое поведение (Benedictis A. et al., 2021). В основе длинных ассоциативных связей всех подполей ТРО, а также поля 19 затылочной области коры лежат нижний затылочно-лобный пучок (fasciculus occipitofrontalis inferior, IFOF), нижний продольный пучок (fasciculus longitudinalis inferior, ILF) (рис. 3) и вертикальные затылочные пучки (fasciculi occipitales verticales), топография которых подробно описана в Атласе коннектома головного мозга человека (Briggs R.G. et al., 2018; Sali G. et al., 2018).

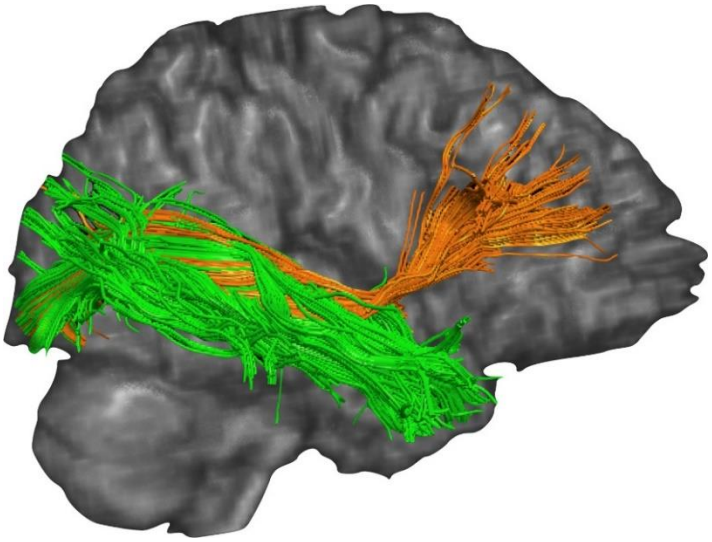

Рис. 3. Участки белого вещества, вовлекающиеся в процессы зрительно-пространственного внимания.

Визуализация нижнего продольного пучка (ILF, выделен зеленым) и нижнего затылочно-лобного пучка (IFOF, выделен оранжевым) с использованием диффузно-тензорной МРТ-трактографии (по данным Lunven M. et al., 2017).

Есть также данные о том, что межкорковые волокна ТРО у человека участвуют в формировании верхнего продольного пучка (fasciculus longitudinalis superior, SLF) (Дзугаева С.Б., 1975). Благодаря SLF формируется система связей между височно-теменной зоной в составе ТРО и нижним отделом префронтальной коры, которая специализирована для обнаружения значимых сенсорных стимулов, особенно когда они неожиданны. Эта вентральная лобно-теменная сеть направляет внимание на важные события.

Наиболее значимая роль принадлежит вентральной ветви (SLF III), которая берет начало в области височно-теменного соединения (подполя 40i и 37ac) и заканчивается в нижней лобной извилине, где расположены речедвигательные поля 44, 45 и поле 47, кодирующее индивидуальные особенности характера и привычки человека (Corbetta M. et al., 2002; de Schotten M. et al., 2011).

Особый интерес вызывает система связей задней ассоциативной коры в левом полушарии большого мозга. "Семантический вентральный поток" в левой доминантной височной доле в основном образован нижним затылочно-лобным пучком, который соединяет заднюю височную зону в составе задней ассоциативной коры и орбитофронтальную область, что имеет большое значение для семантического анализа речи. Это подтверждается тем, что повреждение этого пучка в условиях оперативного вмешательства вызывает семантическую парафазию (Mandonnet E. et al., 2007). После поражения левого полушария могут также развиваться признаки нарушения пространственного восприятия (Beis J.M. et al., 2004), что в значительной степени связано как с теменной, так и височной долями в области височно-теменной границы, где расположено подполе 37ac TPO (Karnath H.O. et al., 2001).

С помощью парцелляции на основе МРТ-трактографии были получены новые данные о связях задней ассоциативной коры с другими зонами неокортекса (Fan L. et al., 2016). Было показано, что подполе 37ac (зона MT) посредством ILF связано с полями 18 и 19 затылочной области коры (зоны V2, V3, V4), а также верхней височной извилиной в районе поля 22 (зона STSda) и полем 20 на нижней поверхности височной доли (зона TF). Подполе 37a (зона FFC) посредством ILF связано с полем 19 затылочной области и подполем 39p в нижнетеменной дольке на латеральной поверхности полушария (зона PGP). Кроме того, показано наличие прямой анатомической связи между FFC и гиппокампом (Dalton M.A. et al., 2022). Подполе 37d (зоны VMV1, VMV2) посредством ILF, а также IFOF и VOF связано с полями 17, 18, 19 зрительной коры (зоны V1, V2, V3, V4), а также зоной V7 дорсального зрительного потока в районе поля 7 теменной области коры, и полем 21 в области височного

полюса (зона TGd). Поле 19 (зона LO3) посредством ILF связано с полями 17, 18, 19 затылочной области коры (зоны V1, V2, V3, V4), зоной V7 дорсального зрительного потока и зоной V8 вентрального зрительного потока в районе веретенообразной извилины, а также подполем 37ac (зона MST), полем 39 в нижней теменной дольке (зона TROJ3), подполем 37d (зона VMV2) и полем 21 в области височного полюса (зона TGV). Существует также множество коротких дугообразных ассоциативных пучков, соединяющих подполя TPO и поле 19 между собой и с соседними корковыми зонами, что позволяет задней ассоциативной коре встраиваться в различные функциональные мозговые нейросети. Например, благодаря системе длинных и коротких ассоциативных связей зону MT в подполе 37ac TPO ряд исследователей рассматривают как важный управляющий центр в развитии зрительной системы и зрительно-моторной активности (Kwan W C. et al. 2021).

Фиброархитектоника задней ассоциативной коры имеет в каждом из подполей TPO и в поле 19 ряд общих черт, как и специфичные для каждого участка коры особенности строения. Для всех корковых зон в ее составе характерен эурадиарный тип распределения радиарных волокон, т.е. пучки волокон доходят до III^3 и местами до III^2 подслоя. Благодаря разветвленности афферентных пучков, приходящих в кору, образуются мощные волокнистые сплетения, особенно выраженные в глубокой части слоя V, где из них формируется внутренняя полоска Белларже, а также в слоях III и IV, в которых образуется наружная полоска Белларже (Саркисов С.А., 1980). Для сравнения в первичном поле 17 стриарной коры также отчетливо выражены обе полоски Белларже. В то же время поле 17 характеризуется более крупными по калибру пучками проекционных радиальных волокон, наибольшее количество которых определяется в слоях IV, V и VI-VII. Вторичные поля 18 и 19 по сравнению с полем 17 имеют более нежное строение радиальных пучков и менее выраженную наружную полоску Белларже. В поле 19 вертикальные пучки, главным образом, состоят из аксонов пирамидных нейронов, а также ассоциативных и неспецифических афферентных волокон. (Преображенская

Н.С., 1972; Школьник-Яррос Е.Г., 1965). В этом поле определяется большое количество горизонтальных и косо ориентированных внутрикорковых волокон, обеспечивающих процессы внутрикорковой интеграции, при этом основную массу горизонтальных волокон содержит слой III. Фиброархитектоника полей височно-теменно-затылочной подобласти и поля 19 на латеральной поверхности полушария по тонкости радиарных пучков волокон, а также строению системы горизонтальных волокон приближается к нижней теменной области (Кравченко Г.С., 1981, 1989).

Количественные данные о развитии волокнистых структур зрительной коры и височно-теменно-затылочной подобласти большого мозга человека в постнатальном онтогенезе в литературе представлены единичными работами. В исследованиях Т.А.Цехмистренко и соавт. (Tsekhmistrenko T.A. et al., 2004). было показано, что у новорожденных в поле 19 выявляются единичные вертикальные волокна, идущие из VI слоя и доходящие до IV и III слоев, а в поле 37ас только у детей 1-го месяца жизни выявляются отдельные вертикальные волокна, доходящие до III слоя. Формирование радиарных пучков волокон наиболее интенсивно происходит в поле 19 в первые 6 мес, а в подполе 37ас – во втором полугодии первого года жизни. Толщина радиарных пучков увеличиваются уровне V слоя в поле 19 к 6 мес., 1 году и 3 годам, а в поле 37ас - к 1 году, 5, 6 и 10 годам. Всего за период от 3 мес постнатальной жизни до 12 лет толщина пучков в поле 19 нарастает в 1,8 раза, в поле 37ас - в 2,5 раза. В целом наиболее значимые количественные изменения фиброархитектоники в полях зрительной и задней ассоциативной коры были отмечены у детей в возрасте 1 года, а также 3, 5, 6-7 и 10 лет (Семенова Л.К. и соавт., 1990).

Таким образом, несмотря на большое количество новых данных об анатомических и функциональных связях задней ассоциативной коры с другими корковыми формациями и структурами головного мозга, полученных, в основном, на протяжении последнего десятилетия в рамках международного проекта «Коннектом человека» (Elam J.S. et al., 2021), данные о результатах

исследований возрастных изменений фиброархитектоники задней ассоциативной коры большого мозга человека с применением биометрических методик в широком онтогенетическом плане в современной научной литературе представлены недостаточно.

1.2.3 Содержание структурных компонентов неокортекса

В основе развития коры полушарий большого мозга, особенно поздно созревающих ассоциативных областей, лежит способность к структурным изменениям (пластичность) и вариативность ее микроструктурных компонентов под воздействием генетических и средовых факторов. Благодаря этим процессам реализуются не только высшие механизмы психической и интеллектуальной деятельности человека, но и существует риск различных психопатологий развития (Sydnor V.J. et al., 2021).

Среди микроструктурных компонентов корковых формаций мозга наибольшее внимание уделяется изучению строения и функций нейронов разных типов, а также глиоцитов, внутрикорковых сосудов и волокон. Топография, строение и разнообразие нейронов было в центре внимания большинства гистологических исследований мозга человека (Hodge R.D. et al., 2019; Tran M.N. et al., 2021). Было показано, что пирамидные нейроны в коре большого мозга составляют почти 70% от общей популяции нервных клеток (Valverde F., 2002). В настоящее время подробно изучены механизмы генерации различных типов нейронов, развитие и распределение (нейроархитектоника) в коре большого мозга в норме и при различных патологиях, а также их морфофункциональные особенности и интеграция в различные нейросети (Поляков Г.И., 1973; Lim L. et al., 2018; Rasia-Filho A.A. et al., 2021; Zhu Q. et al., 2018).

Глиальные клетки составляют около половины клеток мозга взрослого человека и играют ключевую роль в его гомеостазе, поскольку работают как поддерживающие (астроциты и олигодендроциты) и защитные (микроглия)

клетки. Новые исследования дополнительно подчеркивают роль глиальных клеток в регуляции функций нейронов и в ее нарушениях при нервно-психических и нейродегенеративных заболеваниях (Miller S.J., 2018). Астроциты являются наиболее распространенными глиальными клетками в мозге человека (Allen N.J., 2014). Они участвуют в поддержании гематоэнцефалического барьера и регуляции кровотока, а также обеспечивают поддержку нейронов, способствуют рециркуляции нейромедиаторов и регулируют синаптическую передачу (Su Y. et al., 2022). Различные субпопуляции глиоцитов также связаны с разными физиологическими функциями, такими как ангиогенез, регенерация или глиогенез, и имеют разную динамику активности у младенцев, детей разных возрастов и у подростков (Pérez-Cerdá F.et al., 2015).

Важную роль в формировании экранных нейроструктур в период внутриутробного развития, а также на разных этапах постнатального онтогенеза играет микроциркуляторное русло неокортекса. Развитие сосудов включает в себя не только, собственно, ангиогенез и рост сосудов, но и регрессию временных или ненужных сосудов (Yoshikawa Y. et al., 2016). Благодаря механизму нейроваскулярной связи нервные клетки могут регулировать капиллярный кровоток, влияя на энергоснабжение нервной ткани, защищая ее от колебаний кровяного давления и стимулируя оптимальную разветвленность капиллярных сетей (Grubb S. et al., 2020).

Значительное число исследований было посвящено изучению состава и распределения внутрикорковых волокон в неокортексе человека. В соответствии со структурной моделью связей коры большого мозга (Garcia-Cabezas M.A. et al., 2019), также известной как «принцип архитектурного типа коры» (Hilgetag C.C. et al., 2019) послойный характер связей между областями коры зависит от типа коры этих областей. Таким образом, в поверхностных слоях (I-III) задней ассоциативной коры, относящейся к гомотипическому, или гранулярному, типу коры, разветвляются ассоциативные волокна преимущественно из участков агранулярной гетеротипической коры лобной,

теменной, височной и лимбической долей полушарий большого мозга. Ассоциативные волокна от гранулярных отделов коры заканчиваются и разветвляются преимущественно в ее поверхностных (II–III) и глубоких (V–VI) слоях (García-Cabezas M.Á. et al., 2020).

В коре задней ассоциативной области катехоламинергические афферентные волокна, модулирующие возбуждающие сигналы к пирамидным нейронам и участвующие в реализации высших когнитивных функций, образуют синаптические контакты как на апикальных, так и на базальных дендритах во всех цитоархитектонических слоях, при этом плотность расположения таких контактов больше в слоях V-VI нижнего этажа коры по сравнению с ассоциативным слоем III (Benavides-Piccione R. et al., 2005). Для регуляции активности возбуждающих синапсов афферентных волокон в слоях V-VI обнаружены также многочисленные разветвления аксонов тормозных непирамидных нейронов, которые контактируют с дендритами пирамидных нейронов и экспрессируют тирозингидроксилазу, ограничивающую действие катехоламинов (Benavides-Piccione R. et al., 2003).

Важным компонентом микроструктуры задней ассоциативной коры являются разветвления таламо-корковых и корково-таламических волокон. Созревание таламокортикальной системы представляет особый интерес, поскольку подкорковые структуры и их взаимодействие с неокортексом постепенно развиваются в детстве и подростковом возрасте (Alcauter S. et al., 2014). Разветвления таламокортикальных волокон в гомотипичной задней ассоциативной коре строго ограничено подслоем слоем III^3 (Jones E.G., 1976). Начальные отделы корково-таламических волокон в задней ассоциативной коре берут начало от нейронов слоя VI и в небольшом объеме от нейронов подслоя V^2, дают небольшие ответвления в коре и проецируются на большинство ядер таламуса (Steiner L. et al., 2020). Наибольшее число внутрикорковых волокон в системе корково-таламо-корковых связей функционально интегрировано с ядрами подушки таламуса – одного из важнейших центров зрительно-пространственного внимания, имеющего

помимо ТРО реципрокные связи с другими областями в затылочной, височной, теменной и лобной коре (Halassa M.M. et al., 2017; Maldonado I.L. et al., 2024). Начальные отделы корково-корковых ассоциативных волокон (длинных и коротких), а также каллозальные волокна и проекционные волокна к полосатому телу берут начало, в основном, от нейронов III и V слоев (Shepherd G.M.G. et al., 2021).

Микроциркуляторное русло (МЦР) играет ключевую роль в транспорте кислорода в неокортексе и в головном мозге в целом (Xue Y. et al., 2022). В ряде работ, посвященных гистологическим исследованиям внутрикорковых кровеносных сосудов и структурной организации МЦР, были описаны пять типов артерий и вен в зависимости от степени их внутрикоркового проникновения. Капиллярная сеть была подразделена на четыре слоя в зависимости от их плотности и показано определенное соответствие ангио- и цитоархитектоники (Duvernoy H.M. et al., 1981). Также были описаны внутрикортикальные сосудистые единицы – «микроглобулы», каждая из которых состоит из центральной вены, окруженной периферическими артериями. В коре головного мозга не было обнаружено артериальных или венозных анастомозов, однако указано на возможность существования прекапиллярных артериовенозных шунтов (Duvernoy H.M., 1999; Harel N. et al., 2010; Horton J.C. et al., 2018). В 80-е годы А.М.Антоновой были обоснованы представления о радиарно-ячеистой конструкции неокортекса и о нейро-глио-сосудистых внутрикорковых ансамблях как о структурной, функциональной и трофической единице коры большого мозга (Antonova A.M., 1982). Однако многие исследователи констатировали значительный недостаток знаний о внутрикорковых сосудах и их возрастных изменениях (Shih A.Y. et al., 2015).

Изучению строения микроциркуляторного русла и особенностей микроциркуляции в различных органах и тканях у детей и подростков посвящены фундаментальные исследования научной школы под руководством В.И.Козлова, заложившей основы возрастной микроангиологии (Гурова О.А., 1986; Козлов В.И. и соавт., 1986, 1989; Kozlov V.I., 1983).

Однако количественные исследования микроструктурных компонентов в нормальной ткани коры большого мозга человека до настоящего времени кратки и неполны (García-Cabezas M.Á. et al., 2016), а изучение их содержания в возрастном аспекте у детей представлено единичными работами. Было показано, что соотношение глия/нейроны для всей коры головного мозга обезьян колеблется от 0,57 (Christensen J.R. et al., 2007) до 1,2 (Lidow M.S. et al., 2001). В первичной зрительной коре взрослых обезьян в поле 17 зрительной коры соотношение глия/нейрон составляет 0,49 (O'Kusky J. et al., 1982), а в префронтальных областях макак-резусов соотношение глия/нейрон колеблется между 0,5 и 1,2 (Dombrowski S.M. et al., 2001). Обзор гистологических данных показывает, что соотношение глии к нейронам во всем человеческом мозге приближается к 1:1 (von Bartheld C.S. et al., 2016).

Содержание нейронов и глии в мозге человека в ходе раннего постнатального онтогенеза документировано слабо на малом количестве наблюдений (Kjær M. et al., 2017). Боголепова И.Н. и соавт. (1999, 2014, 2019) изучали глио-нейрональные соотношения в речедвигательных полях 44 и 45 в левом и правом полушариях мозга у детей в раннем постнатальном онтогенезе, у пожилых мужчин, а также у стариков обоего пола. Шемяков С.Е. (2016), Н.В.Мальцева и соавт. (2015а,б; 2016) в своих исследованиях показали значимое увеличение количества глиальных клеток в неокортексе, начиная с грудного возраста до юношеского возраста включительно. Относительное содержание нейронов, глиоцитов, а также внутрикорковых волокон и кровеносных сосудов в префронтальной коре детей, подростков и юношей изучали Т.А.Цехмистренко и соавт. (2016).

Анализ содержания микроструктурных компонентов в 2 зонах задней ассоциативной коры в процессе постнатального онтогенеза мы обнаружили только в работах В.А.Васильевой и соавт. (2022а,б) и Т.А.Цехмистренко и соавт. (2015). По данным авторов со второй половины первого года жизни в полях затылочной и височно-теменно-затылочной областей удельный объем волокон преобладает в сравнении с нейронами, что свидетельствует о раннем

развитии локальных внутрикорковых связей в этих областях. Увеличение в 1,6-2 раза удельного объема волокон в III^3 подслое и в V слое полей 19 и 37ас происходит к концу первого года жизни. В поле 19 в III^3 подслое удельный объем волокон нарастает к 6 мес, 1, 5 и 12 годам, а в подполе 37ас - к 5 мес, 3, и 7 годам. В V слое поля 19 удельный объем волокон нарастает к 6 мес, 1 и 10 годам, в поле 37ас – к 5 мес, 2 и 6 годам. Удельный объем нейронов с возрастом уменьшается: в III^3 подслое поля 19 к 1 году, 3 и 5 годам, в V слое к 1 году и 5 годам. В подполе 37ас удельные объемы нейронов снижаются в III^3 подслое к 1 и 5 годам, в V слое - к 1, 6 и 10 годам.

Количественные данные о постнатальных структурных изменениях микрососудистого русла в задней ассоциативной коре в доступной литературе обнаружены не были. Однако по нейрофизиологическим данным мозговой кровоток по серому веществу быстро снижался в позднем детстве и раннем подростковом возрасте, а затем стабилизировался в середине подросткового возраста. Наибольшее возрастное снижение мозгового кровотока наблюдалось в ассоциативных зонах неокортекса - вентромедиальной префронтальной коре, коре нижней теменной дольки и коре на латеральной поверхности височной доли (Satterthwaite T.D. et al., 2014).

* * *

Таким образом, задняя ассоциативная кора представляет собой отдел коры большого мозга, который наряду с префронтальной корой участвует в реализации высших психических процессов – активного внимания, произвольного запоминания, абстрактного мышления и волевой регуляции поведения, основанных на зрительном, слуховом и межанализаторном восприятии окружающей действительности. Благодаря функциональным системам мозга с ее участием формируются членораздельная речь, мышление, память и сложные формы сознательного поведения.

Анализ литературы показал, что структурные преобразования различных зон задней ассоциативной коры практически не изучены, а в

единичных работах на эту тему недостаточно применялись количественные методы исследования. Представляется актуальным рассмотреть с применением объективных методов исследования возрастные преобразования цитоархитектоники, фиброархитектоники и содержания микроструктурных компонентов в функционально и топографически отличающихся подполях 37ac, 37a и 37d височно-теменно-затылочной подобласти и в поле 19 затылочной области коры в составе задней ассоциативной коры для выявления этапов ее морфофункционального развития на протяжении детства.

Глава II. Материал и методы исследования

2.1. Материал исследования

Материалом исследования послужили левые полушария детей мужского пола (105 наблюдений) и женского пола (6 наблюдений) в возрасте от рождения до 12 лет. Основную группу составили практически здоровые люди, погибшие насильственной смертью без повреждений головного мозга. Секционный материал был собран в судебно-медицинских моргах отделов № 2 и 4 Бюро судебно-медицинской экспертизы Московской области, а также в прозектурах Морозовской детской городской клинической больницы и Городской детской клинической больницы № 13 имени Н.Ф.Филатова Департамента здравоохранения г. Москвы. Из собранного материала исключены случаи с сопутствующими онкологическими заболеваниями, болезнями системы крови, печени, желудочно-кишечного тракта, с хронической сердечно-сосудистой недостаточностью, кровопотерей. В случаях наступления смерти по причине механической асфиксии, утопления, пневмонии и по причине врожденного порока сердца в работе использован только тот материал, постмортальные изменения которого сходны с наблюдаемыми в результате травм без повреждений большого мозга. Сбор биоматериала производился в Институте возрастной физиологии РАО, был разрешен этической комиссией института (решение № 4 от 15 февраля 1996 года) и предоставлен для настоящего исследования по договору о сотрудничестве в сфере научно-исследовательской деятельности между кафедрой анатомии человека медицинского института ФГАОУ ВО «Российский университет дружбы народов» и ФГБНУ «Институт возрастной физиологии Российской академии образования» (15.04.2021 г., приложение 1).

Адекватно задачам исследования материал от новорожденных и лиц грудного возраста группировали в месячных интервалах, а от лиц в возрасте от 1 года до 12 лет - в годовых интервалах (табл. 1).

Таблица 1

Распределение материала по возрасту и полу

Возрастная группа*	Возраст	Число левых полушарий большого мозга	
		мальчики	девочки
Новорожденные	От 1 до 10 дней	7	1
Грудной возраст	От 11 дней до 11,5 месяцев	32	4
Раннее детство	1 год	3	
	2 года	7	
	3 года	6	
Первое детство	4 года	3	1
	5 лет	3	
	6 лет	8	
	7 лет	5	
Второе детство	8 лет	5	
	9 лет	6	
	10 лет	7	
	11 лет	7	
	12 лет	6	
	Всего:	105	6

Примечание: * - возрастные группы сформированы в соответствии со схемой возрастной периодизации Академии педагогических наук СССР (Москва, 1966) (Цит. по: Физиология развития ребенка…, 2010).

При выборе участков задней ассоциативной коры для исследования руководствовались топографическими ориентирами и описанием цитоархитектоники конкретной корковой зоны, приведенными в Атласе цитоархитектоники коры большого мозга человека (Атлас цитоархитектоники…, 1955), а также Атласом коннектома мозга человека (Rolls E.T. et al., 2022). Отбор фрагментов коры большого мозга также определялся их функциональной значимостью и производился в подполе 37ac (зона MT – зрительно-пространственное восприятие движущихся объектов), подполе 37a (зона FFC – опознание лица, невербальная коммуникация, различение графем), подполе 37d (зоны VMV1+VMV2 – распознавание сложных визуальных объектов, кодирование рабочей памяти, реализация

наглядно-действенного мышления) височно-теменно-затылочной подобласти и в поле 19 (зона LO3 – интеграция информации дорсального и вентрального зрительных потоков) затылочной области коры. Все фрагменты коры для изучения выбирали на плоской поверхности извилины в ее апикальной части (рис. 4).

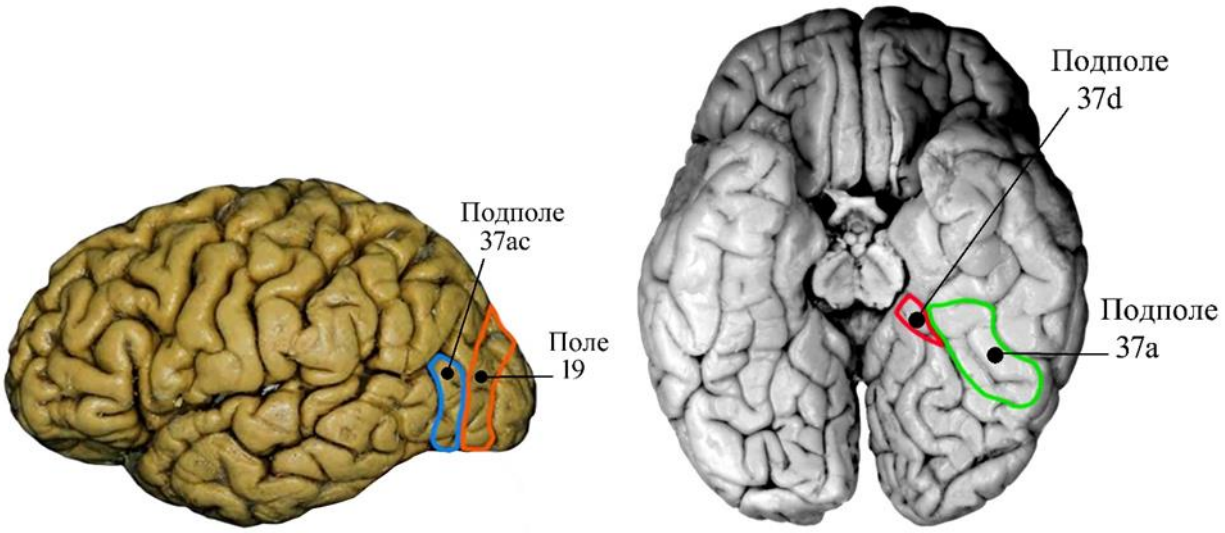

Рис. 4. Схема отбора фрагментов задней ассоциативной коры для гистологического анализа: *линии* – границы цитоархитектонических подполей 37ac, 37a, 37d и поля 19; *точки* – места отбора нервной ткани.

Участок коры в подполе 37ac отбирали на латеральной поверхности полушария дорсальнее от боковой затылочной борозды и вентральнее от заднего сегмента верхней височной борозды. Фрагмент коры в подполе 37a отбирали на нижнемедиальной поверхности полушария в задней трети латеральной затылочно-височной извилины. Фрагмент коры в подполе 37d выбирали на медиальной поверхности височной доли в области язычной извилины на границе с парагиппокампальной извилиной. Фрагмент коры в поле 19 выбирали на латеральной поверхности затылочной доли дорсальнее от боковой затылочной борозды и кзади от места отбора коры в подполе 37ac.

2.2. Гистологические методики

Биоматериал (целое полушарие) фиксировали в 10% нейтральном формалине на физиологическом растворе. После фиксации материала

отобранные фрагменты ткани мозга обезвоживали в спиртах восходящей концентрации и заливали в парафиновые блоки, из которых на ротационном микротоме МПС-2 (Россия) изготовляли серийные срезы во фронтальной плоскости толщиной 10 мкм. Затем произвольно отбирали по 4-6 срезов из серии и окрашивали крезиловым фиолетовым по методу Ниссля (Ромейс Б., 1954), а также импрегнировали нитратом серебра методом Петерса в модификации А.М.Антоновой и соавт. (1973) с последующей докраской клеток по Нисслю. Нейроны и глиальные клетки на препаратах коры большого мозга, окрашенных по Петерсу с докраской по Нисслю, выявляли в соответствии с протоколами для их различения, предложенными M.Á.García-Cabezas et al. (2016). Часть материала в кусочках импрегнировали нитратом серебра по методу Гольджи в модификации А.М.Антоновой (1967) и заливали в целлоидин. Целлоидиновые фронтальные срезы толщиной 100 мкм заключали в бальзам по 6 - 12 штук на покровном стекле.

Компьютерную визуализацию гистологических препаратов и их фотографирование производили с использованием микроскопов Биолам-15 ЛОМО (Россия), Olimpus bx41 (Япония) и Optika B-810/B-1000 (Италия), а также видеокамер UCMOS01300KPA (Altami, Россия) и C-P5GS (Италия) с применением технологий Altami VideoKit 3.5 (Россия), а также Image Tools (National Institutes of Health, USA, GNU General Public License версии 2.0) и ImageJ 1.46r (Schneider C. et al., 2012) (рис. 5).

2.3. Морфометрия и методы математической обработки количественных данных

Для получения количественных данных применяли морфометрию микроструктур на виртуальных изображениях гистологических препаратов, для чего использовали программы геометрических измерений микрообъектов Altami Studio 3.5.0 (Россия) и ImageExpert™ Gauge (NEXSYS, Россия, госреестр № 46532-11). Все измерения производились в апикальном отделе извилин.

Для определения толщины коры (Тк) и цитоархитектонических слоев, а также толщины радиарных пучков (Тп) волокон и расстояния между ними (Рп) выбирали программный алгоритм измерения расстояния между выбранными точками в полуавтоматическом режиме (рис. 6, А).

Рис. 5. Компьютерная визуализация гистологических препаратов и создание базы их изображений.

Для определения площади профильных полей пирамидных нейронов использовали программный алгоритм, предусматривающий унификацию параметров яркости и контраста виртуального изображения препарата с последующим отделением измеряемых объектов от фона и занесением количественных данных в первичный протокол результатов морфометрии (рис. 6, Б). В полуавтоматическом режиме отдельно вычислялись площади профильных полей отдельных нейронов в поле зрения. При измерениях отбирали нейроны с видимым ядром и ядрышком, при этом считали, что срез прошел через тело клетки в срединной плоскости, что давало возможность измерить наибольшую площадь сечения клетки.

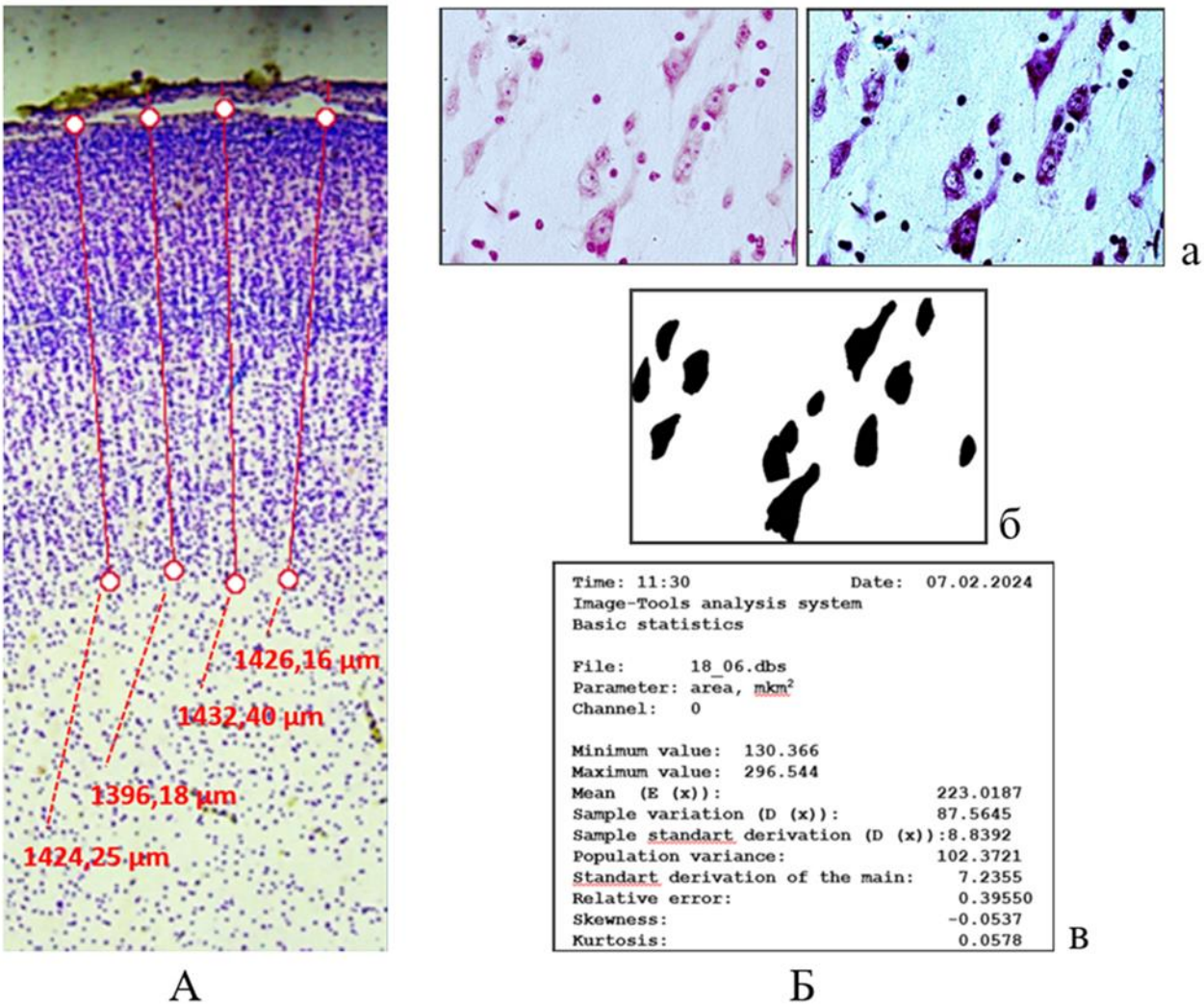

Рис. 6. Морфометрия микрообъектов на виртуальных изображениях гистологических препаратов задней ассоциативной коры большого мозга человека:

А – измерение толщины коры с помощью программы Altami Studio;

Б – алгоритм измерения площади профильных полей пирамидных нейронов с помощью программы ImageExpert: *а* – считывание изображения с препарата и унификация параметров яркости и контрастности изображения ; *б* – выделение объектов морфометрии; *в* – пример промежуточного первичного протокола результатов морфометрии.

С целью изучения размерного спектра и его возрастной динамики пирамидные нейроны III и V цитоархитектонических слоев в зависимости от величины площади их профильного поля относили к 12 размерным классам: *1* – до 70 мкм^2 (сверхмалые); *2* – от 70,1 до 95 мкм^2, *3* – от 95,1 до 120 мкм^2, *4* – от 120,1 до 145 мкм^2 (малые); *5* – от 145,1 до 170 мкм^2, *6* - от 170,1 до 195 мкм^2, *7* – от 195,1 до 220 мкм^2, *8* – от 220,1 до 245 мкм^2 (средние), *9* – от 245,1 до 270

мкм^2, *10* – от 270,1 до 295 мкм^2, *11* – от 295,1 до 320 мкм^2 (крупные), *12* – более 320,1 мкм^2 (сверхкрупные).

Относительное содержание микроструктурных компонентов задней ассоциативной коры в различных возрастах определяли с помощью стереологического метода (Стефанов С.Б. и соавт., 1989) в его модификации для виртуальных изображений. На препаратах, окрашенных по Петерсу с докраской по Нисслю, выявляли удельные объемы (УО) нейронов, волокон, глиоцитов и внутрикорковых кровеносных микрососудов в III и V цитоархитектонических слоях коры при увеличении 10х40 (с иммерсией) при помощи встроенной в программу 4-хузловой оптической сетки со случайным шагом. Среднее число узлов (точек) морфометрической сетки, случайно попавших на исследуемые структуры, определяло среднюю долю их от общего объема органа (в %). При подсчете объектов учитывались содержание экстрацеллюлярного матрикса и неточно опознаваемые объекты, относительное содержание которых в итоге не превышало 3,3±0,5%.

При изучении линейных размеров, а также площади профильных полей пирамидных нейронов объем выборки для каждого возраста и каждого параметра составлял не менее 120 измерений. Для выявления преобладающих размерных классов нейронов в каждом возрасте и конкретной корковой зоне проводилось дополнительное измерение 30-40 нервных клеток, то есть в совокупности 150-160 пирамидных нейронов для каждого возраста.

При изучении относительного содержания микроструктур с помощью стереометрии производилось по 600-800 измерений изучаемых структурных компонентов в каждом возрасте при достижении критерия надежности P≥95% (p-value ≤ 0,05). С целью унификации количественных данных, полученных с различных срезов, использовалась формула А. Аберкромби (Автандилов Г.Г., 1990) для подсчета истинного числа микрообъектов с учетом толщины среза.

С помощью пакета SigmaPlot\SPW14 (SYSTAT Software, USA), интегрированного с MS Exel, для изучаемых показателей вычисляли среднюю величину (M), стандартное отклонение, стандартную ошибку средней (m) и

доверительный интервал при уровне значимости p-value ≤ 0,05. Нормальность распределения вариационных рядов проверяли на основе теста Шапиро-Уилка (Shapiro S.S., Wilk M.B., 1965). Различия между показателями разных возрастов и разных корковых зон детей одного возраста выявляли с помощью однофакторного дисперсионного анализа (ANOVA) с определением F-критерия оценки равенства сравниваемых дисперсий. Различия между выборками считали значимыми, если F-критерий был больше его критического значения для уровня значимости различий дисперсий α = 0,01 и уровня значимости различий средних значений измеряемых показателей p-value ≤ 0,05. Для подтверждения значимости различий между выборками с различным числом наблюдений использовали тест Тьюки-Крамера (Гланц С., 1999). Предварительное раздельное изучение размерных параметров микроструктуры задней ассоциативной коры у мальчиков и девочек не выявило значимых половых различий, что позволило вычислять средние показатели для возраста в целом без половой дифференцировки.

2.4. Морфокинетический синтез

На заключительном этапе работы для получения интегральной характеристики структурных преобразований задней ассоциативной коры в процессе постнатального развития у детей был использован метод морфокинетического синтеза по С.Б.Стефанову и соавт. (1974, 1989), позволяющий получить объективные критерии для выделения возрастных этапов ее развития.

Преимуществом данного метода для оценки структурных возрастных преобразований является возможность объективного выявления временных границ этапов структурных перестроек на основе количественных критериев с дополнительным учетом качественных структурных характеристик. Значимым интегральным параметром морфометрического синтеза является коэффициент связи (коэффициент когерентности - Ког) всей совокупности морфометрических показателей. В данной работе Ког рассчитывался по

результатам сравнения 780 показателей. Каждый из 13-ти возрастов описан по 60-ти признакам, причем каждая из 780 величин выражена средней арифметической и ее доверительными границами. При этом каждый признак сравнивался с одноименным во всех возрастах.

Интегральная характеристика отражает возрастную динамику изменения коэффициента когерентности (Ког) всей совокупности морфометрических показателей. Поскольку различные по природе признаки непосредственно суммировать и сравнивать невозможно, все значения признаков переводились в «матрицы отношений»: каждый признак сравнивался с одноименным во всех исследованных возрастах, а результаты сравнений записывались в виде знаков «+», «-», «0» (т.е. значимо больше, меньше или неразличимо). Алгебраическая сумма Σ± показывала меру преобладания положительных или отрицательных различий в суммарном соотношении двух сравниваемых возрастов по всей совокупности признаков и их соотношений. По результатам сравнения признаков вычисляли коэффициент когерентности (Ког) возрастных групп по формуле:

$$[\Sigma(+) - \Sigma(-)] / [\Sigma(+) + \Sigma(-)] \cdot 100\ \%\ ,$$

где числитель дроби представляет собой алгебраическую сумму различий признаков и показывает направление преобладающих различий группы признаков в возрастном ряду, а знаменатель – сумму значимых различий, характеризующую распознаваемость этой группы в том же ряду. Таким образом, возрастная динамика Ког указывала на правомерность объединения тех или иных годовых возрастных отрезков в более крупные возрастные этапы. Правомерность выделения временных границ возрастных этапов проверялась с помощью критерия разности $К_{Ког}$ (С.Б.Стефанов и соавт., 1974). Для его вычисления вначале определялся средний Ког ($Ког_{ср}$) для каждого выделенного этапа по формуле:

$$Ког_{ср} = \Sigma_1^n \{[\Sigma(+) - \Sigma(-)] / [\Sigma(+) + \Sigma(-)] \cdot 100\ \%\} / n\ ,$$

где n – количество возрастов (возрастных годовых интервалов).

В дальнейшем $Ког_{ср}$ каждого этапа сравнивались друг с другом. Различия между этапами по совокупности морфометрических признаков считались значимыми, если при сравнении соблюдалось условие (Стефанов С.Б. и соавт., 1989):

$$|Ког_{ср}^{1} – Ког_{ср}^{2}| \geq 30\ \%.$$

Различия в 5-15 % свидетельствовали в пользу значительного сходства сравниваемых групп, а различия в 18-29 % считались значимыми, если в сравниваемых группах наблюдались различия по существенным признакам (толщине коры, слоев, размерам нейронов, удельным объемам микроструктур и пр.). Таким образом, анализ возрастной динамики Ког с применением критерия разности коэффициента когерентности ($К_{Ког}$) позволяет сделать вывод о правомерности объединения годовых интервалов в более крупные этапы постнатального онтогенеза, обладающие значимыми различиями структурных показателей между собой.

Глава 3. Результаты собственных исследований

3.1. Возрастные изменения толщины коры и слоев

Височно-теменно-затылочной подобласть (ТРО) и ассоциативное поле 19 затылочной области коры большого мозга человека имеют четкие границы с подкорковым белым веществом и подразделяются на 6 цитоархитектонических слоев. У новорожденных детей во всех подполях ТРО и поле 19 были четко выражены все слои, однако слой III неокортекса еще не был разделен на подслои (рис. 7, А).

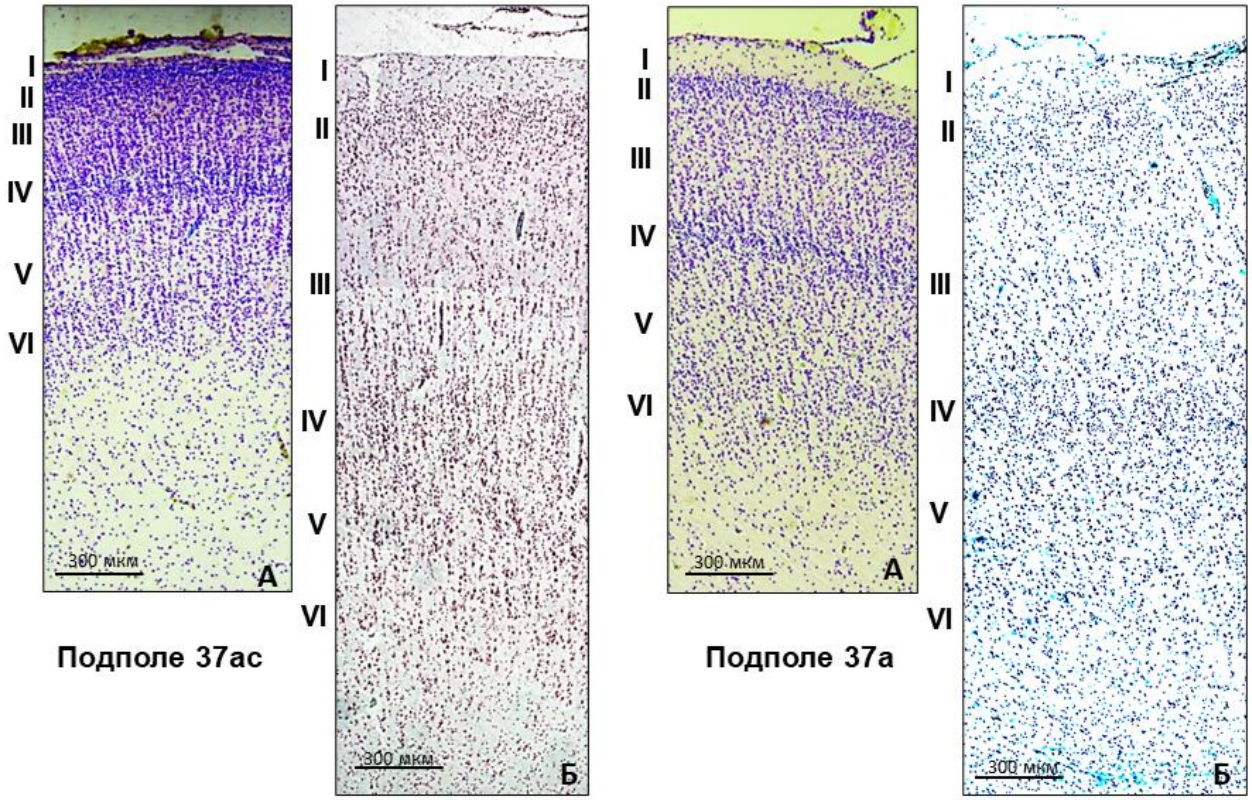

Рис. 7. Стратификация височно-теменно-затылочной подобласти неокортекса у мальчиков первого года жизни в подполях 37ас и 37а:
А – новорожденный, *Б* – ребенок 12 мес.
Римские цифры - цитоархитектонические слои. Окраска крезиловым фиолетовым по Нисслю. Ув.9х10.

Толщина коры. У новорожденных в исследованных корковых зонах толщина коры в апикальных участках извилин по среднегрупповым показателям не имела значимых отличий и варьировала от 1400±76 мкм в подполе 37ас до 1505±63 мкм в поле 19 (табл. 2). Как видно из таблицы, на первом году жизни у детей толщина задней ассоциативной коры большого мозга увеличивалась в 2 этапа, при этом временн`ые границы возрастных промежутков активного нарастания коркового поперечника отличались в разных цитоархитектонических полях.

Таблица 2

Изменение толщины задней ассоциативной коры большого мозга у детей от рождения до 12 месяцев (M±m, мкм)

Возраст (в месяцах)	Подполе 37ас	Подполе 37а	Подполе 37d	Поле 19	ANOVA (различия между корковыми зонами) $df_{меж}$ 3, $df_{вн}$ 476
Новорож-денные	1400±76	1477±107	1480±55	1505±63	F=0,513 p=0,684 α>0,05
1	1649±59	1647±22	1523±87	1627±53	F=1,614 p=0,261 α>0,05
2	1700±99	1662±23	1642±132	1724±102	F=0,215 p=0,883 α>0,05
3	1866±61*	1675±41	1696±153	1947±90*	F=2,847 p=0,105
4	2025±106	1743±39	1740±171	2010±66	F=3,379 p=0,078 α>0,05
5	2068±131	1851±15*	1824±68*	2146±55	F=6,087 p=0,018 α=0,05
6	2306±97**^+	1932±30	1886±84#	2253±71	F=12,572 p=0,002 α=0,01
7	2290±122	1944±22	1890±82	2276±109	F=3,536 p=0,068

8	2280±161	2110±102	1910±92	2342±152	F=2,633 p=0,122 α>0,05
9	2287±177	2130±101	2035±85#	2428±69**	F=7,833 p=0,009 α=0,01
10	2310±163	2104±96	2076±173	2477±90	F=2,605 p=0,124 α>0,05
11	2292±176	2236±128	2112±161	2490±109	F=1,759 p=0,233 α>0,05
12	2343±157	2322±132**	2174±62**	2478±66	F=1,865 p=0,214 α>0,05
ANOVA (различия между возрастными группами) $df_{меж}$ 12 $df_{вн}$ 1547	F=8,987 p<0,001 α=0,01	F=16,374 p<0,001 α=0,01	F=5,497 p=0,001 α=0,01	F=23,274 p<0,001 α=0,01	

Примечание. *Здесь,* а также *табл.4* и *табл.6*: число индивидуумов для каждой возрастной группы n=3; * - значимые различия по сравнению с новорожденными при p<0,001÷0,05; ** - то же по сравнению со значимо изменившимся показателем в предыдущей возрастной группе; ^ - то же по сравнению с подполем 37a той же возрастной группы; + - то же по сравнению с подполем 37d той же возрастной группы; # - то же по сравнению с полем 19 той же возрастной группы.

Здесь и *табл.3-7*: ANOVA (однофакторный дисперсионный анализ): $df_{меж}$ – межгрупповое число степеней свободы, $df_{вн}$ - внутригрупповое число степеней свободы, F – критерий оценки равенства сравниваемых дисперсий, p – уровень значимости различий средних величин, α - уровень значимости различий дисперсий по F-критерию.

В первом полугодии наиболее высокие темпы синхронного роста коры в толщину наблюдались в подполе 37ac и поле 19 на латеральной поверхности полушария, в которых к 3 мес ее поперечник увеличивался в 1,3 раза по сравнению с новорожденными. К 5 мес толщина коры значимо нарастала на других поверхностях полушария: в подполе 37a в 1,3 раза, в подполе 37d – в 1,2 раза по сравнению с новорожденными.

К 6 мес толщина коры увеличивалась в подполе 37ac в среднем в 1,2 раза по сравнению с детьми 3 мес. К этому возрасту в подполе 37ac и поле 19 на латеральной поверхности полушария этот показатель был в 1,2 больше по сравнению с ассоциативными зонами коры на нижнемедиальной и медиальной поверхностях височной доли.

Во втором полугодии толщина коры оставалась относительно стабильной в подполе 37ac и к 12 мес составила в среднем 2343±157 мкм. В поле 19 она увеличивалась к 9 мес в 1,2 раза по сравнению с детьми 3 мес. К концу первого года жизни в этом поле толщина коры составила в среднем 2478±66 мкм. В подполях 37a и 37d к 12 мес корковый поперечник также значимо нарастал соответственно в 1,3 и 1,2 раза по сравнению с детьми 5 мес и составил 2322±132 мкм и 2174±62 мкм.

Таким образом, наиболее значимые изменения коркового поперечника в изученных полях задней ассоциативной коры на латеральной поверхности височной и затылочной долей наблюдались у младенцев к 3, 6 и 9 мес, на нижнемедиальной и медиальной поверхностях височной доли – к 5 и 12 мес.

Среднегрупповые показатели годичного прироста толщины коры в височно-теменно-затылочной подобласти и в поле 19 варьировали от 57,2±2,4% до 67,4±3,8% относительно показателей новорожденных. Исключение составило подполе 37d, в котором относительный прирост поперечника коры составил в среднем 46,9±2,1%. Так как по темпам роста в толщину подполе 37d несколько отставало от остальных подполей поля 37 и особенно поля 19, то к 9 мес обнаружились значимые различия по этому показателю между подполем 37d и полем 19, которые были выявлены также и в 12 мес. У детей старше 12 мес нарастание коры в толщину в разных корковых зонах наблюдалось в разные сроки (табл. 3). К 4 годам толщина коры значимо увеличивалась в поле 19 затылочной области коры, к 6 годам – в подполе 37a, к 7 годам – в подполях 37ac и 37d ТРО, после чего происходила стабилизация коркового поперечника. По среднегрупповым показателям нарастание коры после 12 мес происходило с интенсивностью от 2,5% до 4,9% в год, при этом

весь среднегрупповой постнатальный прирост от рождения до 12 лет в различных зонах коры варьировал в пределах от 74,0% до 87,9% относительно показателей новорожденных.

Различия в интенсивности нарастания коры в толщину приводили к значимым отличиям в разных корковых зонах на определенных возрастных промежутках. У детей в возрасте от 1 до 2 лет наибольшая толщина коры наблюдалась в поле 19 затылочной области коры и в подполе 37ас ТРО, от 3 до 4 лет – в поле 19. В подполях 37а и 37d корковый поперечник существенно уступал по толщине полю 19. В ТРО подполе 37а на нижнемедиальной поверхности левого полушария достигало большей ТК по сравнению с подполем 37d на его медиальной поверхности.

Таблица 3

Изменение толщины коры в задней ассоциативной области неокортекса у детей от рождения до 12 лет (M±m, мкм)

Возраст в годах	N	Подполе 37ас	Подполе 37а	Подполе 37d	Поле 19	ANOVA (различия между корковыми зонами): $df_{меж}$ 3, $df_{вн}$ 476
Новорож-денные	7	1400±76	1477±107	1480±55	1505±63	F=2,037 p=0,136 α>0,05
1	3	2343±157*+	2322±132*#	2174±62*#	2478±66*	F=12,012 p=0,001 α=0,01
2	7	2499±35+	2437±54#	2286±48#	2647±46	F=10,525 p<0,001 α=0,01
3	6	2533±44#	2488±67#	2406±49#	2671±52	F=8,483 p=0,001 α=0,01
4	3	2550±19#	2524±29#	2451±30#	2690±31**	F=12,916 p<0,001 α=0,01
5	3	2500±45	2589±47	2450±37	2628±75	F=2,883 p=0,089 α>0,05

6	8	2552±53#	2667±45**+	2439±56#	2815±45	F=10,502 p<0,001 α=0,01
7	5	2631±46**#	2530±39#	2659±40**#	2860±47	F=9,779 p=0,001 α=0,01
8	5	2600±67	2589±72	2646±45	2730±49	F=1,156 p=0,357 α>0,05
9	6	2599±62	2632±52	2631±29	2793±53	F=2,982 p=0,059 α>0,05
10	7	2619±49	2598±45	2623±31	2759±43	F=2,899 p=0,056 α>0,05
11	7	2630±54	2584±64	2574±66	2771±47	F=2,502 p=0,085 α>0,05
12	6	2620±54	2660±60	2605±74	2757±43	F=1,311 p=0,298 α>0,05
ANOVA (различия между возрастными группами): $df_{меж}$ 12, $df_{вн}$ 1547		F=52,934 p=3,947e-11 α=0,01	F=41,439 p=4,939e-11 α=0,01	F=48,386 p=3,351e-10 α=0,01	F=59,288 p=4,718e-11 α=0,01	

Примечание. Здесь, а также *табл. 5* и *табл. 7*: N - число индивидуумов в возрастной группе; * значимые различия при p<0,001 по сравнению с новорожденными; ** значимые различия при p<0,001÷0,05 по сравнению со значимым показателем в той же зоне коры в предыдущей возрастной группе; + - значимые различия по сравнению с аналогичным показателем в подполе 37d в той же возрастной группе; #- то же по сравнению с полем 19.

При изучении стратификации задней ассоциативной коры у детей разного возраста основное внимание уделяли изучению возрастных изменений наиболее крупных III и V цитоархитектонических слоев, обеспечивающих межкорковые, комиссуральные и корково-подкорковые связи ТРО и ассоциативного поля 19 затылочной области коры большого мозга с другими областями неокортекса и подкорковыми структурами мозга.

Толщина III слоя. В подполях 37ac, 37a и поле 19 толщина слоя III (наружной пирамидной пластинки, T_{III}) не имела значимых различий и составила соответственно в среднем 460±34 мкм, 451±18 мкм и 499±18 мкм. В подполе 37d на медиальной поверхности T_{III} не превышала в среднем 360±20 мкм и была значимо меньше по сравнению с другими исследованными корковыми зонами. По данным дисперсионного анализа в каждой отдельной корковой зоне от рождения до 12 мес наблюдались значимые различия между возрастными группами по толщине наружной пирамидной пластинки (табл. 4).

Таблица 4

Изменение толщины III слоя задней ассоциативной коры большого мозга у детей от рождения до 12 месяцев (M±m, мкм)

Возраст (в месяцах)	Подполе 37ac	Подполе 37a	Подполе 37d	Поле 19	ANOVA (различия между корковыми зонами) $df_{меж}$ 3, $df_{вн}$ 476
Новорож-денные	460±34	451±18	360±20#	499±18	F=9,569 p=0,005 α=0,01
1	582±32	532±19	408±25	542±45	F=4,910 p=0,032 α=0,05
2	618±25*+	537±47	458±22*#	578±45	F=9,137 p=0,006 α=0,01
3	620±17+	567±31*	480±34#	681±53*	F=8,342 p=0,008 α=0,01
4	696±55	588±52	544±42#	708±19	F=7,830 p=0,009 α=0,01
5	702±54	618±29	626±30**	748±34	F=4,060 p=0,050 α=0,05
6	770±39**	648±39	634±34	774±45	F=3,228 p=0,082 α=0,05
7	780±49	651±34	664±35	780±31	F=3,244 p=0,081

					α>0,05
8	780±42	710±22**	688±45	854±40	F=4,686 p=0,036 α=0,05
9	812±17	708±17	704±15#	938±46**	F=25,099 p<0,001 α=0,01
10	850±30+	726±24	710±22#	940±29	F=25,535 p<0,001 α=0,01
11	844±15+	754±40	712±17#	952±46	F=16,204 p=0,001 α=0,01
12	873±13+	780±30	729±34#	958±60	F=10,617 p=0,004 α=0,01
ANOVA (различия между возрастными группами) $df_{меж}$ 12 $df_{вн}$ 1547	F=19,260 p<0,001 α=0,01	F=13,673 p<0,001 α=0,01	F=27,330 p<0,001 α=0,01	F=22,878 p<0,001 α=0,01	

Темпы нарастания толщины наружной пирамидной пластинки в течение первого года жизни во всех изученных корковых зонах были более высокими по сравнению с темпами роста в толщину общего коркового поперечника в целом (см. рис.7, Б). От рождения до 12 мес T_{III} увеличилась в подполе 37ac и поле 19 в 1,9 раза, в подполе 37a – в 1,8 раза, в подполе 37d – в 2,0 раза.

В течение первого года жизни значимое увеличение поперечника III слоя происходило гетерохронно, но в два этапа: в подполе 37ac - к 2 и 6 мес, в подполе 37a – к 3 и 8 мес, в подполе 37d – к 2 и 5 мес и в поле 19 – к 3 и 9 мес (рис. 8). Относительный годичный прирост T_{III} в исследованных зонах задней ассоциативной коры варьировал в пределах от 72,9±3,8% до 90,0±4,6% и более.

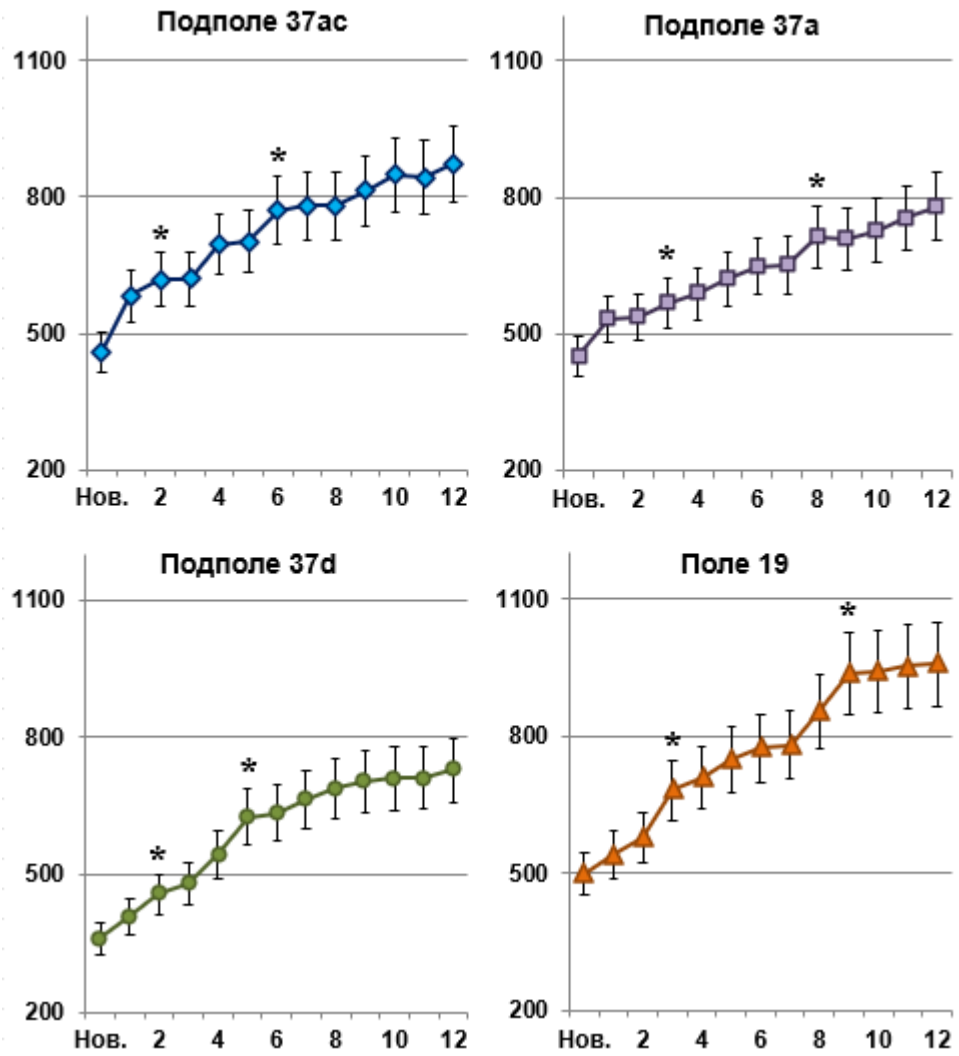

Рис. 8. Изменение толщины слоя III задней ассоциативной коры большого мозга у детей от рождения до 12 месяцев.

По оси абсцисс – возраст в месяцах, *нов.* – новорожденные; *по оси ординат* – толщина слоя III в мкм. *Вертикальные отрезки* – доверительный интервал. * - различия значимы по сравнению с новорожденными или предыдущим значимым показателем при $p<0,05$.

Несмотря на высокие темпы роста во всех корковых зонах, поперечник слоя III в подполе 37d на возрастных отрезках от 2 до 4 мес, а также от 9 до 12 мес был значимо меньше по сравнению с подполем 37ac и полем 19. В целом значимые различия между показателями подполей 37ac, 37a, 37d и поля 19 в одной возрастной группе наблюдались у новорожденных, а также у детей в возрасте от 2 до 4 мес и от 9 до 12 мес (см. табл. 4).

По данным дисперсионного анализа в каждой отдельной корковой зоне от рождения до 12 лет наблюдались значимые различия между возрастными группами по толщине наружной пирамидной пластинки (табл. 5).

Таблица 5

Изменение толщины слоя III в задней ассоциативной области левого полушария большого мозга у детей от рождения до 12 лет (M±m, мкм)

Возраст в годах	N	Подполе 37ac	Подполе 37a	Подполе 37d	Поле 19	ANOVA (различия между корковыми зонами): $df_{меж}$ 3, $df_{вн}$ 476
Новорож-денные	7	460±34+	451±18+	360±20#	499±18	F=10,251 p<0,001 α=0,01
1	3	809±9*+	780±24*#	759±15*#	852±12*	F=9,622 p<0,001 α=0,01
2	7	888±30	810±34#	780±30#	985±29	F=8,852 p<0,001 α=0,01
3	6	893±54	872±42	855±26	991±24	F=2,511 p=0,088 α>0,05
4	3	893±19#	896±42#	860±14#	994±18	F=9,565 p<0,001 α=0,01
5	3	903±17#	910±45	868±19#	1008±26	F=5,116 p=0,015 α=0,01
6	8	910±21	984±29**+	863±33	967±28	F=3,854 p=0,020 α=0,05
7	5	964±19**	995±27	916±19**#	1031±42**	F=3,578 p=0,032 α=0,05
8	5	928±24	916±28	909±29	944±38	F=0,244 p=0,865 α>0,05
9	6	951±45	932±24	912±27	978±40	F=0,637 p=0,599 α>0,05

10	7	933±32	901±41	904±27	989±33	F=1,460 p=0,248 α>0,05
11	7	930±39	915±41	885±38	962±43	F=0,636 p=0,599 α>0,05
12	6	945±33	906±41	900±36	1009±55	F=1,402 p=0,269 α>0,05
ANOVA (различия между возрастными группами): $df_{меж}$ 12, $df_{вн}$ 1547		F=17,208 p=2,806e-10 α=0,01	F=18,597, p=6,66134e-16 α=0,01	F=32,624 p<0,001 α=0,01	F=19,447 p=5,537e-10 α=0,01	

На протяжении раннего детства (от 1 до 3 лет) и у детей 4-5 лет среднегрупповые показатели T_{III} во всех исследованных зонах коры значимо не изменялись, однако увеличение поперечника слоя III медленным темпом продолжалось. Это привело к тому, что к 6 годам T_{III} значимо увеличилась в подполе 37a, к 7 годам – в остальных исследованных подполях ТРО и в поле 19. Постепенное нарастание поперечника слоя III происходило с интенсивностью от 3,2% до 5,2% в год, при этом весь среднегрупповой постнатальный прирост T_{III} от рождения до 12 лет в различных корковых зонах варьировал в диапазоне от 106,6% до 154,4% относительно показателей новорожденных.

Так же, как и толщина коры, T_{III} на определенных возрастных промежутках имела значимые отличия в разных топографических областях неокортекса. У новорожденных в подполе 37d на медиальной поверхности полушария T_{III} была в 1,3-1,4 раза меньше по сравнению с остальными корковыми зонами. У детей от 1 до 2 лет наибольшая T_{III} наблюдалась в поле 19 затылочной области коры и в подполе 37ac ТРО. В подполях 37a и 37d толщина слоя III, как и корковый поперечник в целом, уступала по этим показателям полю 19. К 3 годам возрастные изменения приводили к тому, что различия по T_{III} в исследованных зонах коры сглаживались, а на возрастном

отрезке от 4 до 5 лет подполя ТРО снова значимо уступали полю 19 по толщине слоя III. Значимо нарастая у детей 6-7 лет, T_{III} на следующем возрастном промежутке от 8 до 12 лет во всех исследованных корковых зонах не имела различий, а среднегрупповые показатели оставались относительно стабильными.

Толщина V слоя. Толщина слоя V (внутренней пирамидной пластинки, T_V) у новорожденных в подполе 37ас составила в среднем 182±7 мкм, в подполе 37а - 202±5 мкм, в подполе 37d - 210±6 мкм и в поле 19 - 228±10 мкм (табл. 6). У новорожденных толщина слоя V была в 2,2 - 2,5 раза меньше, чем слоя III и составляла около 13 - 15% толщины всего коркового поперечника.

Таблица 6

Изменение толщины V слоя задней ассоциативной коры большого мозга у детей от рождения до 12 месяцев (M±m, мкм)

Возраст (в месяцах)	Подполе 37ас	Подполе 37а	Подполе 37d	Поле 19	ANOVA (различия между корковыми зонами) $df_{меж}$ 3, $df_{вн}$ 476
Новорож-денные	182±2^+#	202±2+#	210±2#	228±6	F=104,309 p=2.22e-16 α=0,01
1	201±2*+#	204±1+#	212±2#	236±8*	F=92,996 p=8,882e-16 α=0,01
2	225±2**^+#	209±2+#	216±3#	239±11	F=39,902 p= 2,22e-16 α=0,01
3	231±4^+#	211±2#	217±2#	242±7	F=27,630 p= 8,882e-16 α=0,01
4	231±3^#	213±1+#	235±2*#	252±13**	F=59,227 p= 4,441e-16 α=0,01
5	229±2^#	216±2*+#	234±2#	253±19	F=68,641 p= 9,992e-16 α=0,01

6	230±3+#	224±2+#	245±2#	257±11	F=51,822 p= 3,331e-16 α=0,01
7	228±2+#	232±2**+#	246±3#	257±10	F=46,337 p= 1,221e-15 α=0,01
8	224±2^+#	245±2**#	248±3**#	257±10	F=45,900 p=4,441e-16 α=0,01
9	229±2^+#	242±3#	249±3#	260±11**	F=29,945 p= 7,772e-16 α=0,01
10	228±2^+#	249±4#	251±2#	266±9	F=34,276 p= 1,11e-16 α=0,01
11	228±2^+#	244±3#	250±3#	272±12**	F=63,074 p= 2,22e-16 α=0,01
12	230±3^+#	246±3#	249±2#	271±10	F=50,806 p= 6,661e-16 α=0,01
ANOVA (различия между возрастными группами) $df_{меж}$ 12 $df_{вн}$ 1547	F=38,891 p<0,001 α=0,01	F=56,386 p<0,001 α=0,01	F=44,102 p<0,001 α=0,01	F=78,719 p<0,001 α=0,01	

Темпы роста слоя V в толщину у детей первого года жизни во всех изученных подполях ТРО были сравнительно невелики. По нашим данным от рождения до 12 месяцев относительные годичные приросты толщины слоя V во всех полях височно-теменно-затылочной подобласти составляли порядка 18–26 % от величины этого показателя у новорожденных.

Как видно из таблицы, у младенцев первого года жизни значимое увеличение толщины слоя V происходило гетерохронно: в подполе 37ac – к 1-2 мес, в подполе 37a – к 5 и 7-8 мес, в подполе 37d – к 4 и 8 мес, а в поле 19 – к 1, 4, 9 и 11 мес (рис. 9). По данным дисперсионного анализа на протяжении всего первого года жизни между подполями поля 37 и полем 19 сохранялись

значимые различия по толщине внутренней пирамидной пластинки (см. табл. 6).

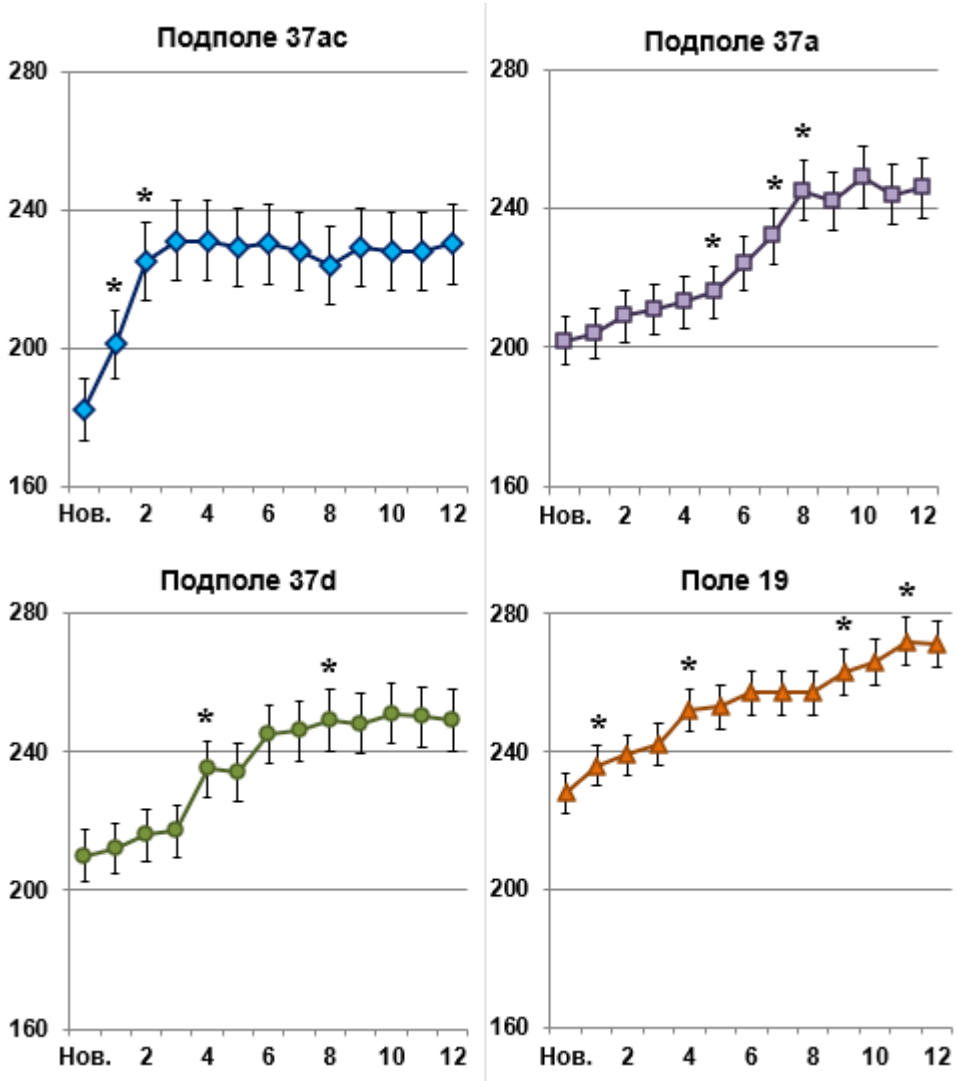

Рис. 9. Изменение толщины слоя V задней ассоциативной коры большого мозга у детей от рождения до 12 месяцев.

По оси абсцисс – возраст в месяцах, *нов.* – новорожденные; *по оси ординат* – толщина слоя V в мкм. *Вертикальные отрезки* – доверительный интервал. * - различия значимы по сравнению с новорожденными или предыдущим значимым показателем при $p<0,05$.

К 2 годам в исследованных подполях ТРО Tv увеличивалась с разной интенсивностью: в подполе 37ac в 1,5 раза, в подполе 37a – в 1,4 раза, в подполе 37d – в 1,3 раза по сравнению со среднегрупповыми показателями новорожденных (табл. 7). К 3 годам Tv нарастала в поле 19 затылочной области коры в 1,3 раза по сравнению в новорожденными детьми. После 3 лет Tv стабилизировалась и во всех исследованных корковых зонах не изменялась

вплоть до 12 лет, за исключением подполя 37a, в котором продолжала нарастать до 6 лет. К этому возрасту Tv увеличилась в 1,6 раза по сравнению с новорожденными, после чего рост слоя V в толщину завершился.

Таблица 7

Изменения толщины слоя V в задней ассоциативной коре большого мозга у детей от рождения до 12 лет (M±m, мкм)

Возраст в годах	N	Подполе 37ac	Подполе 37a	Подполе 37d	Поле 19	ANOVA (различия между корковыми зонами): $df_{меж}$ 3, $df_{вн}$ 476
Новорож-денные	7	182±7+·#	202±5	210±6	228±10	F = 7,098 p = 0,001 α=0,01
1	3	230±10*#	246±6*	249±8*	271±7*	F = 4,811 p = 0,034 α=0,01
2	7	268±7*	279±9*	266±11	272±13	F = 0,322 p = 0,809 α=>0,05
3	6	276±10	288±7	282±7	292±12*	F = 0,559 p = 0,648 α>0,05
4	3	278±10	289±10	286±13	282±10	F = 0,204 p = 0,891 α>0,05
5	3	280±14	290±12	292±19	299±11	F = 0,308 p = 0,820 α>0,05
6	8	282±10	314±8**	294±11	316±11	F = 2,626 p = 0,070 α>0,05
7	5	302±23	286±9	296±10	293±11	F = 0,210 p = 0,888 α>0,05
8	5	291±19	285±12	294±10	298±11	F = 0,165 p = 0,919 α>0,05
9	6	296±17	281±11	287±11	315±14	F = 1,368 p = 0,281 α>0,05

10	7	292±13	287±11	268±9	302±9	F = 1,757 p = 0,182 α>0,05
11	7	294±12	289±13	280±12	304±10	F = 0,711 p = 0,555 α>0,05
12	6	297±15	300±17	270±10	313±9	F = 1,923 p = 0,159 α>0,05
ANOVA (различия между возрастными группами): $df_{меж}$ 12, $df_{вн}$ 1547		F = 6,750 p = 1,696e-7 α=0,01	F = 7,451 p = 3,61492e-8 α=0,01	F = 5,391 p = 4,199e-7 α=0,01	F = 5,418 p = 3,927e-7 α=0,01	

Таким образом, наиболее значимые изменения толщины внутренней пирамидной пластинки в отдельных зонах задней ассоциативной коры наблюдались к 2, 3 и 6 годам, отличаясь в различных подполях ТРО и поле 19 затылочной области коры по интенсивности и срокам возрастных изменений. Различия по толщине слоя V между топографически отличающимися зонами коры были обнаружены только на возрастном отрезке от рождения до 12 мес и составляли у новорожденных около 20–25 %, а у годовалых детей – порядка 15–18 % от сравниваемых среднегрупповых величин Tv.

После 6–7 лет толщина внутренней пирамидной пластинки по среднегрупповым показателям значимо не изменялась и к 12 годам индивидуально варьировала от 250 до 345 мкм.

Толщина I, II, IV и VI слоев. У новорожденных суммарная относительная толщина молекулярной пластинки (слой I), зернистых пластинок – наружной (слой II) и внутренней (слой IV), а также мультиформной пластинки (слой VI) индивидуально варьировала от 44-50 % в ТРО и поле 19 на латеральной поверхности полушария и до 52-65 % на нижнемедиальной и медиальной его поверхностях.

Толщина молекулярной пластинки ТРО новорожденных в подполях 37ас и 37а не имела значимых различий и составляла в среднем соответственно 126±3 мкм и 112±6 мкм. В подполе 37d она достигала 200±8 мкм, в поле 19 – 140±5 мкм. На первом году жизни толщина слоя I интенсивно увеличивалась к 3 мес в 1,2-1,6 раза на разных поверхностях полушария, а в подполях 37ас, 37а и поле 19 - к 5 мес в 1,1-1,3 раза по сравнению с 3-месячными детьми.

После 12 мес поперечник молекулярной пластинки значимо нарастал к 6-7 годам: в подполях 37ас и 37а – в 2,2 раза, в подполе 37d – в 1,4 раза, в поле 19 – в 2,3 раза по сравнению с новорожденными. После 7 лет толщина слоя I изменялась незначительно и к 12 годам составляла в подполе 37ас 282±16 мкм, в подполе 37а – 274±14 мкм, в подполе 37d - 290±21 мкм, в поле 19 – 300±12 мкм (рис. 10).

Наружная зернистая пластинка у новорожденных имела наименьшую толщину в подполе 37ас, где не превышала в среднем 106±5 мкм, а в подполях 37а и 37d составляла соответственно 118±4 мкм и 120±3 мкм, в поле 19 - 113±7 мкм.

В ТРО младенцев слой II значимо нарастал в течение первого полугодия, а именно: в подполе 37ас – к 5 мес в 1,2 раза, в подполе 37а – к 6 мес в 1,8 раза, в подполе 37d – к 3 мес в 1,5 раза, а в поле 19 затылочной области коры – к 5 мес в 1,7 раза по сравнению с новорожденными.

После 12 мес толщина наружной зернистой пластинки увеличивалась в подполе 37ас к 2 годам в 2,0 раза, в подполях 37а и 37d – к 7 годам соответственно в 1,9 и 1,6 раза, а в поле 19 - к 6 годам в 1,1 раза по сравнению с новорожденными детьми.

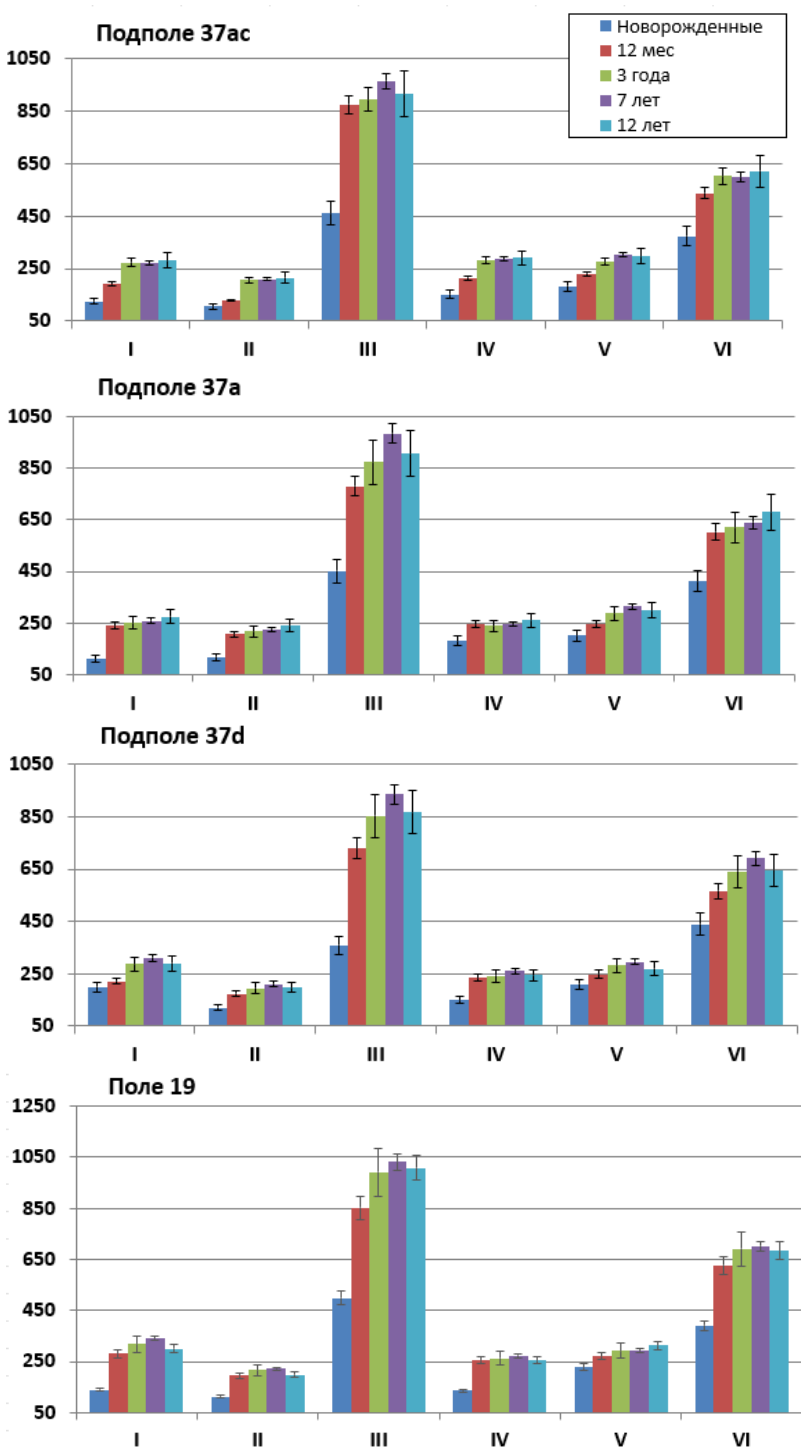

Рис. 10. Изменения толщины цитоархитектонических слоев в подполях 37ac, 37a и 37d височно-теменно-затылочной подобласти коры и в поле 19 затылочной области коры у новорожденных и детей в возрасте 1 года, 3, 6-7 и 12 лет: *по оси абсцисс* – слои коры, обозначенные римскими цифрами, *по оси ординат* – толщина слоев в мкм; *вертикальные отрезки* – доверительные интервалы при $p \leq 0,05$.

Как видно на диаграмме, после 1 года в задней ассоциативной коре толщина слоя II стабилизировалась. К 12 годам его среднегрупповые показатели составляли в подполе 37ac 214±16 мкм, в подполе 37a - 240±21 мкм, в подполе 37d - 198±10 мкм, в поле 19 - 198±14 мкм.

Толщина внутренней зернистой пластинки у новорожденных не отличалась в подполях 37ac и 37d, где составляла в среднем соответственно 152±6 мкм и 150±8 мкм, а в подполе 37a была значимо больше и достигала 182±3 мкм. В поле 19 ее толщина составила 135±12 мкм. В первые месяцы жизни толщина слоя IV интенсивно нарастала во всех исследованных зонах задней ассоциативной коры и к 5 мес увеличивалась в подполях 37ac и 37a в 1,4 раза, в подполе 37d – в 1,6 раза, в поле 19 – в 1,9 раза по сравнению с новорожденными. Последующий этап нарастания в толщину внутренней зернистой пластинки наблюдался к 2 годам в подполе 37ac, где ее поперечник увеличивался в 1,9 раза, а также в подполе 37d – в 1,6 раза по сравнению с новорожденными. К этому возрасту в подполе 37a и поле 19 толщина слоя IV не изменялась. На возрастном промежутке от 2 до 12 лет поперечник внутренней зернистой пластинки в задней ассоциативной коре оставался относительно стабильным. Однако он широко варьировал индивидуально, проявляя некоторую тенденцию к нарастанию в подполях 37ac и 37a к 12 годам, в подполе 37d – к 7 годам в диапазоне от 3 до 9% по сравнению с 3-летними детьми ($p>0,05$).

Слой VI, или мультиформная пластинка, – второй по толщине слой в составе ТРО и поле 19 затылочной области коры после слоя III. Ее толщина у новорожденных в подполе 37ac составляла 374±12 мкм, в подполе 37a - 412±20 мкм, в подполе 37d - 440±18 мкм, и в поле 19 - 390±16 мкм. От рождения до 5 мес ее поперечник увеличивался в подполях 37ac и 37a соответственно в 1,4 и 1,5 раза, в подполе 37d – в 1,3 раза по сравнению с новорожденными. В поле 19 толщина слоя VI увеличивалась к 3 и 6 мес соответственно в 1,3 раза, в 1,5 раза, а также к 12 мес нарастала в 1,6 раза по сравнению с новорожденными. После этого толщина мультиформной пластинки в подполе 37a

стабилизировалась и в среднем не изменялась вплоть до 12 лет. В остальных зонах ТРО и в поле 19 слой VI продолжал нарастать в толщину к 6 годам, широко варьируя индивидуально. К этому возрасту его поперечник в подполях 37ac и 37d увеличивался соответственно в 1,6 и 1,5 раза, а в поле 19 – в 1,8 раза по сравнению с новорожденными, после чего не изменялся.

Как следует из наших данных, наиболее значимые приросты I, II, IV и VI цитоархитектонических слоев отмечались в первом полугодии к 3 и 5 месяцам, а также на возрастном отрезке от 1 до 6-7 лет, после чего толщина этих слоев во всех исследованных подполях стабилизировалась. Таким образом, нарастание задней ассоциативной коры в толщину от 3 до 6-7 лет происходило главным образом за счет III слоя и в меньшей степени – благодаря нарастанию толщины слоев V и VI.

3.2. Возрастные изменения цито- и фиброархитектоники

В соответствии с задачами исследования были прослежены особенности цито- и фиброархитектоники подполей 37ac, 37a и 37d височно-теменно-затылочной подобласти и поля 19 затылочной области неокортекса у детей от рождения до 12 лет. Основное внимание уделяли изучению структурных преобразований пирамидных нейронов и интернейронов на уровне III^3 и V^1 подслоев, а также изменениям фиброархитектоники, в том числе дендритных ветвлений нейронов и аксонных арборизаций различного происхождения в пределах коры и ее отдельных слоев.

Цитоархитектоника. У *новорожденных* на препаратах, окрашенных крезиловым фиолетовым по Нисслю, во всех изученных подполях поля 37 ТРО и в поле 19 слой I включал диффузно распределенные одиночные клетки преимущественно округлой, реже овальной или треугольной формы площадью от 23,6 до 37,7 мкм^2. Ближе к поверхности коры эти клетки были расположены плотнее, чем в глубине слоя (рис. 11). Слой II состоял из мелких пирамидных нейронов и интернейронов площадью от 28,3 до 42,4 мкм2 (рис. 12).

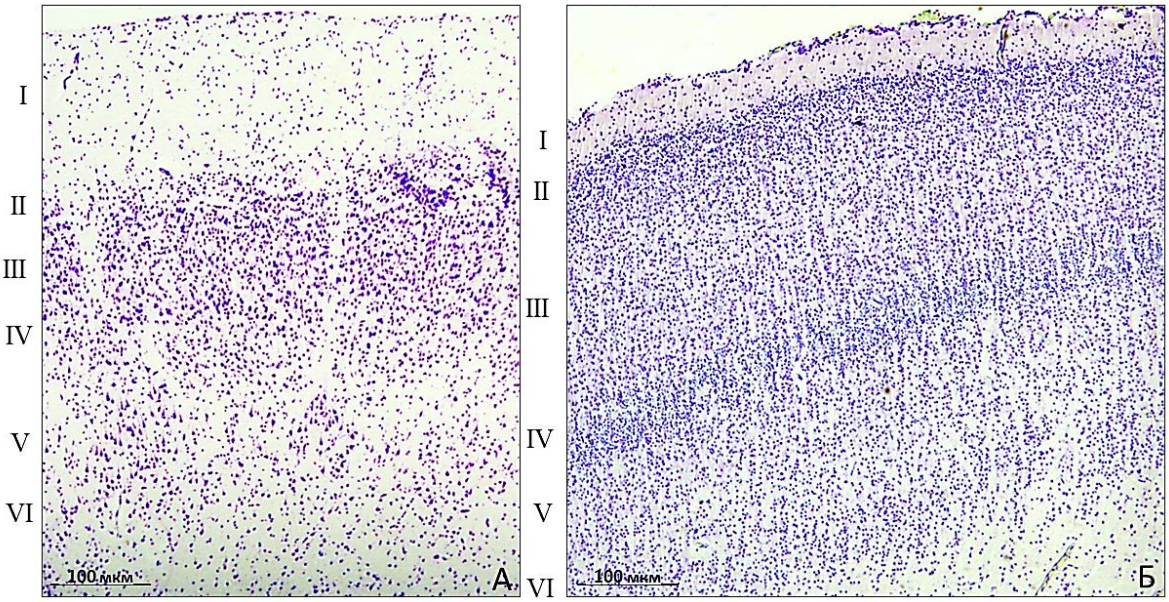

Рис. 11 Цитоархитектоника задней ассоциативной коры у новорожденных мальчиков: *А* – подполе 37d, *Б* – поле 19.

Здесь и рис.12, 13: *римские цифры* – цитоархитектонические слои.

Окраска крезиловым фиолетовым по Нисслю. Ув. 3,5х10.

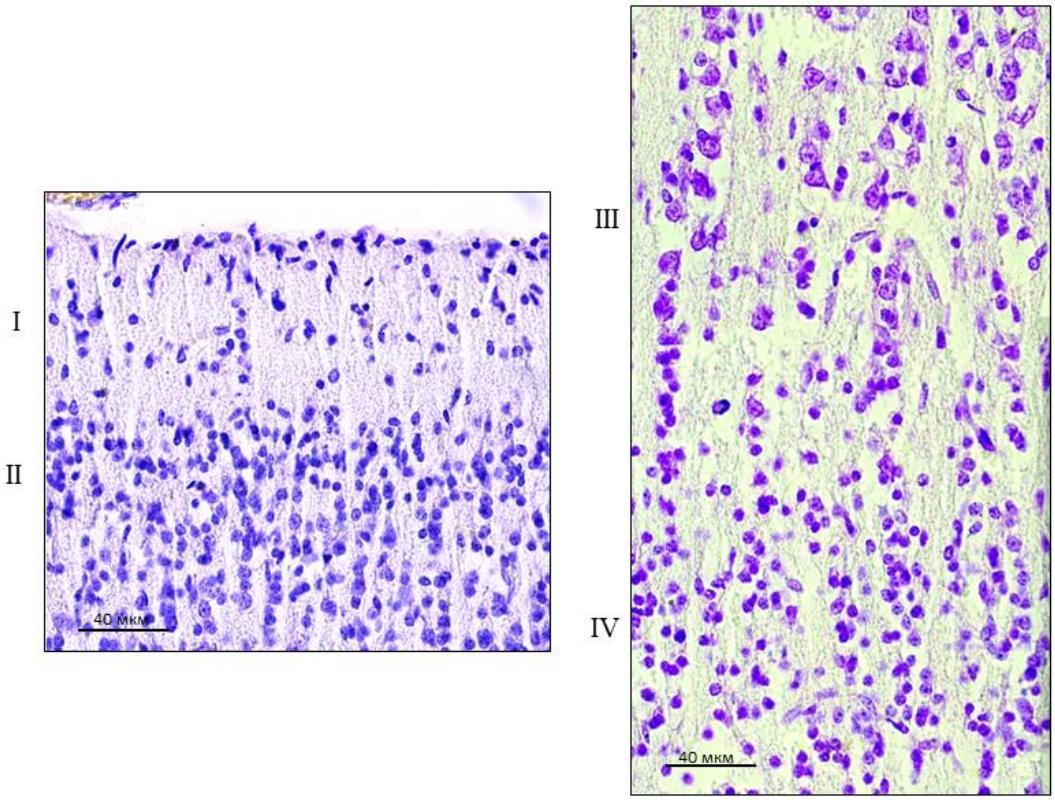

Рис. 12. Строение цитоархитектонических слоев верхнего этажа коры (слои I-IV) в подполе 37ас у новорожденных.

Окраска крезиловым фиолетовым по Нисслю. Ув. 20х10.

В подполе 37d у отдельных индивидуумов наружная зернистая пластинка была сформирована отдельными клеточными скоплениями диаметром от 300 до 500 мкм (см. рис. 11, А).

Слой III во всех корковых зонах отличался густоклеточностью и четко выраженной вертикальной упорядоченностью, особенно в подполе 37ac и поле 19. Подслои в слое III у новорожденных выявить не удалось из-за большой плотности нейронов на всем его протяжении. Пирамидные нейроны слоя III относились к сверхмалому, малому, а также среднему размерному классу, площадь их профильных полей на срезе варьировала в среднем от 41,8±1,4 мкм^2 в поле 19 до 86,1±2,3 мкм^2 в подполе 37d. Все нейроны были слабо дифференцированы; пирамидные нейроны имели закругленное основание.

Слой IV, так же, как и слой II, был густоклеточным и состоял из клеток малого и сверхмалого размера площадью от 26,4 до 45,2 мкм^2. В этом слое были четко выражены вертикально ориентированные узкие скопления клеток («колонки») преимущественно 50-80 мкм в поперечнике, состоящих из 2-3 и более рядов слабо дифференцированных нейронов (см. рис. 12).

Нейронные «колонки» ранее рассматривались в качестве основы модульной структурно-функциональной организации неокортекса (Mountcastle V.B. et al., 1975), а согласно современной точке зрения представляют собой побочный продукт формирования коры в пренатальном онтогенезе (Haueis P., 2016). Они продолжались в аналогичные вертикально упорядоченные скопления нейронов в слоях III и V. При этом четко определялись границы между слоем IV и его соседними слоями.

Слой V во всех изученных подполях поля 37 и в поле 19 состоял из слабо дифференцированных пирамидных нейронов и интернейронов, среди которых обнаруживались типичные по форме пирамидные нейроны. Их площадь по среднегрупповым показателям достигала 103,9±3,3мкм^2.

Так же, как и слой III, слой V коры новорожденных не подразделялся на подслои (рис.13). Площадь пирамидных нейронов в слое V в подполе 37d была

в среднем значимо меньше по сравнению с подполями 37ас и 37а, а в поле 19 – значимо меньше по сравнению со всеми подполями ТРО (табл. 8).

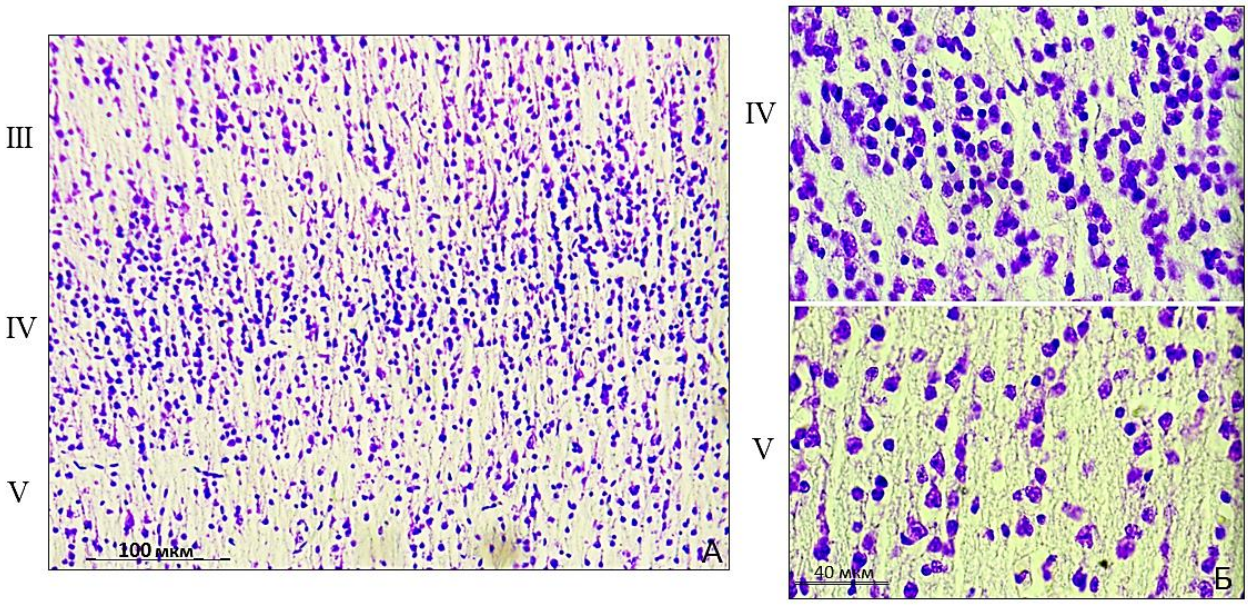

Рис. 13. Строение цитоархитектонических слоев IV и V в поле 19 у новорожденных: *А* – ув. 9х10; *Б* – ув. 20х10.

Окраска крезиловым фиолетовым по Нисслю.

Таблица 8

Изменение площади профильных полей пирамидных нейронов в III слое задней ассоциативной коры большого мозга у детей от рождения до 12 месяцев (M±m, мкм^2)

Возраст (в мес)	Подполе 37ас	Подполе 37а	Подполе 37d	Поле 19	ANOVA (различия между корковыми зонами) dfмеж 3, dfвн 476
Новорож-денные	77,3±3,4#	70,8±2,4+#	86,1±2,3#	41,8±1,4	F=35,912 p=9,838e-10 α=0,01
1	79,6±2,8#	72,2±2,8#	88,2±2,0#	42,2±1,6	F=70,24358 p<0,001 α=0,01
2	82,7±4,2#	75,9±3,1#	90,2±2,5#	49,3±2,0	F=34,139 p<0,001 α=0,01
3	102,1±3,5*#	87,5±3,2*#	103,2±3,5*#	66,5±2,2*	F=30,20894 p<0,001 α=0,01

4	110,3±5,2#	121,6±3,5**#	112,6±3,4#	82,3±3,0**	F=19,85275 p<0,001 α=0,01
5	132,4±5,3**#	120,8±5,2#	135,6±4,4**#	85,5±3,1	F=24,70403 p<0,001 α=0,01
6	150,1±5,8#	135,8±4,2#	135,8±4,3#	96,3±3,8	F=25,66617 p<0,001 α=0,01
7	148,8±4,3#	136,6±5,3#	138,5±3,9#	115,8±3,5	F=10,55977 p<0,001 α=0,01
8	151,1±4,8#	158,9±5,1**#	170,8±5,2**#	126,6±3,2	F=15,93743 p<0,001 α=0,01
9	167,5±5,2**#	154,2±6,2	173,4±5,3#	148,8±3,5**	F=4,87389 p=0,00239 α=0,01
10	166,2±5,2	157,9±6,1	174,7±5,1	159,5±5,7	F=1,86802 p=0,1341 α>0,05
11	173,4±5,8	162,6±5,9	181,2±5,1	165,2±4,3	F=2,37936 p=0,06901 α>0,05
12	172,3±5,2+	177,5±5,3+	206,2±5,0**#	188,2±6,1**	F=7,77123 p=0,00004 α=0,01
ANOVA (различия между возрастными группами) dfмеж 12 dfвн 1547	F=55,0845 p<0,001 α=0,01	F=65,3583 p<0,001 α=0,01	F=94,1792 p<0,001 α=0,01	F=87,2389 p<0,001 α=0,01	

Примечание*:* число индивидуумов для каждой возрастной группы n=3; * - значимые различия по сравнению с новорожденными при p<0,001÷0,05; ** - то же по сравнению со значимо изменившимся показателем в предыдущей возрастной группе; + - то же по сравнению с подполем 37d той же возрастной группы; # - то же по сравнению с полем 19 той же возрастной группы.

Здесь и *табл*. 9-11: ANOVA (однофакторный дисперсионный анализ): dfмеж – межгрупповое число степеней свободы, dfвн - внутригрупповое число степеней свободы, F – критерий оценки равенства сравниваемых дисперсий, p – уровень значимости различий средних величин, α - уровень значимости различий дисперсий по F-критерию.

Слой VI включал нейроны округлой, овальной, треугольной, веретенообразной или асимметричной пирамидной формы площадью от 59,2 до 73,8 мкм^2 и более. Уже у новорожденных этот слой, или мультиформная пластинка, состоял из двух подслоев. Более густоклеточный подслой прилегал к слою IV и в соответствии с Атласом цитоархитектоники коры большого мозга человека (Атлас цитоархитектоники коры…, 1955) представлял собой собственно слой VI. Более разреженный подслой височно-теменно-затылочной подобласти коры постепенно переходил в белое вещество и в том же атласе был обозначен как слой VII.

Возрастные изменения цитоархитектоники в исследованных подполях ТРО и в поле 19 имели сходный характер, однако отличались по срокам и темпам микроструктурных преобразований в клеточном пуле отдельных слоев неокортекса.

Возрастные структурные преобразования наружной пирамидной пластинки (слой III). К моменту рождения в подполях ТРО и в поле 19 затылочной области коры пирамидные нейроны III слоя были слабо дифференцированы и имели закругленное основание. Дифференцировка III слоя на подслои осуществлялась в подполях 37ac, 37a и в поле 19 к концу первого месяца, а в подполе 37d – к пятому месяцу грудного периода. На протяжении второго полугодия во всех исследованных корковых зонах значительная часть пирамидных нейронов наружной пирамидной пластинки приобретала типичную форму (рис. 14).

В слое III от рождения до 12 мес размеры пирамидных нейронов подполей 37ac и 37a увеличивались в 3 этапа (см. табл. 8).

В подполе 37ac площадь профильных полей пирамидных нейронов (ПН) нарастала в среднем к 3 мес в 1,3 раза, к 5 мес в 1,7 раза и к 9 мес в 2,2 раза по сравнению с новорожденными. В подполе 37a увеличение размеров пирамидных нейронов наблюдалось к 3 мес в 1,2 раза, к 4 мес в 1,7 раза и к 8 мес в 2,2 раза по сравнению с новорожденными. Таким образом, у

новорожденных размеры пирамидных нейронов слоя III в подполях 37ас и 37а соответственно на латеральной и нижнемедиальной поверхности височной доли не имели значимых различий и в течение первого года нарастали с практически одинаковой интенсивностью. Однако размеры пирамидных нейронов в подполе 37а увеличивались опережающими темпами по сравнению с подполем 37ас.

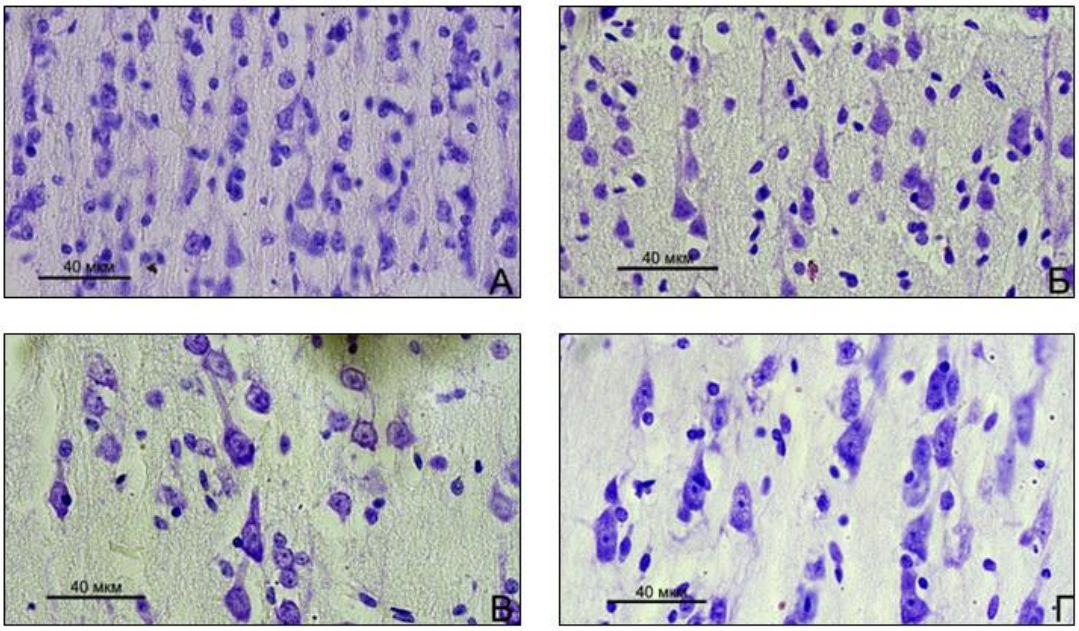

Рис. 14. Нейроархитектоника III^3 подслоя подполя 37ас височно-теменно-затылочной подобласти коры большого мозга у мальчиков первого года жизни: *А* – новорожденный, *Б* – 3 мес, *В* – 5 мес, *Г* – 12 мес.

Окраска крезиловым фиолетовым по Нисслю. Ув.20х10.

В подполе 37d у новорожденных, как и в остальных исследованных подполях поля 37 ТРО, ПН в наружной пирамидной пластинке была больше по сравнению с полем 19 (см. табл. 8). Эти различия сохранялись на протяжении 9 мес жизни, но в 10-11 мес сглаживались. В отличие от подполей 37ас и 37а, в подполе 37d и в поле 19 увеличение размеров пирамидных нейронов в слое III происходило в 4 этапа. В подполе 37d площадь профильных полей пирамидных нейронов нарастала к 3 мес в 1,2 раза, к 5 мес – в 1,6 раза, к 8 мес – в 2,0 раза и к 12 мес – в 2,4 раза по сравнению с новорожденными. В

поле 19 размеры пирамидных нейронов увеличивались к 3 мес в 1,6 раза, к 4 мес - в 2,0 раза, к 9 мес – 3,6 раза и к 12 мес – в 4,5 раза по сравнению с новорожденными детьми.

Таким образом, в течение первого года жизни в подполе 37d ТРО на медиальной поверхности височной доли и особенно в поле 19 на латеральной поверхности затылочной области коры нарастание среднегрупповых размеров пирамидных нейронов слоя III неокортекса осуществлялось интенсивнее и более динамично, чем на латеральной и нижнемедиальной поверхностях в области ТРО. От рождения до 9 мес в ТРО пирамидные нейроны наружной пирамидной пластинки по среднегрупповым показателям были крупнее, чем в поле 19, их размеры в подполях 37ac, 37a и 37d не имели значимых различий. В 10-11 мес также сглаживались различия по размерам пирамидных нейронов слоя III между ТРО и полем 19. Однако к 12 мес ПН в подполе 37d оказалась в среднем в 1,1-1,2 раза больше по сравнению с остальными корковыми зонами.

На первом году жизни диапазон размерных классов пирамидных нейронов слоя III расширялся: у новорожденных преобладали нейроны сверхмалых и малых размеров (от 10 до 70 мкм^2), а к 12 мес наблюдался сдвиг гистограмм распределения нейронов по размерным параметрам в область малых нейронов больших размерных классов (от 95 до 145 мкм^2) (рис. 15).

К 9-12 мес на препаратах, окрашенных нитратом серебра по Гольджи, в наружной зернистой и наружной пирамидной пластинках ТРО и ассоциативном поле 19 удавалось обнаружить разные формы интернейронов. В их числе присутствовали короткоаксонные звездчатые нейроны мультиполярной и веретенообразной формы размером от 47,1 до 78,5 мкм^2. Дендритные арборизации этих нейронов были относительно слабо развиты, имели не более 2-3 порядков коротких ветвлений, что связано с низким уровнем специализации клеток в этом возрасте (рис. 16).

После 12 мес в наружной пирамидной пластинке во всех исследованных корковых зонах продолжалось увеличение размеров нейронов всех типов (рис. 17).

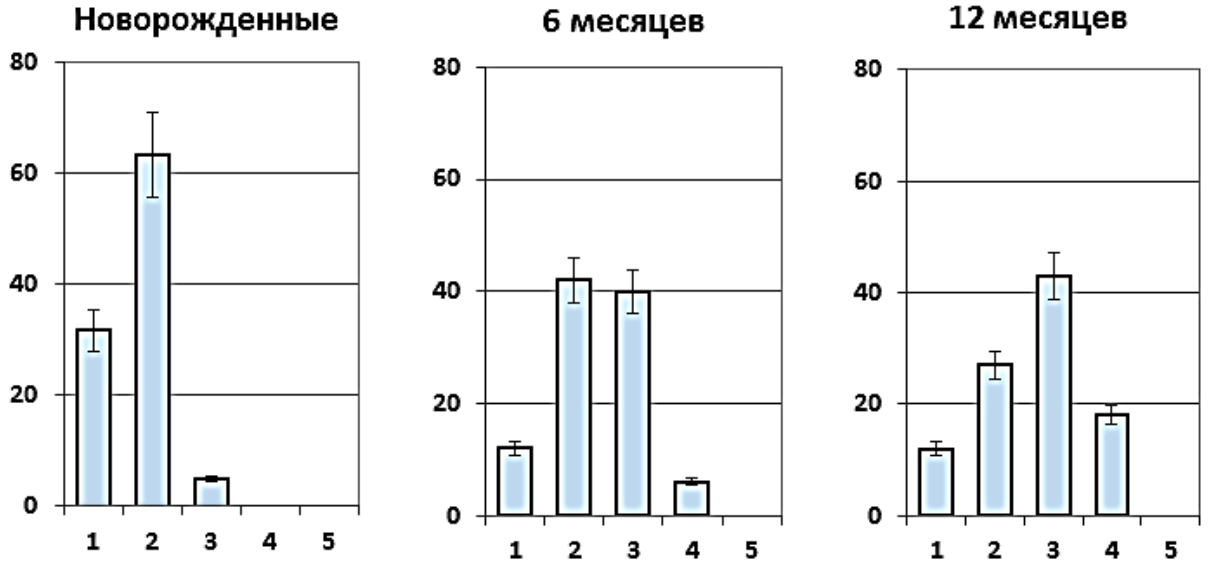

Рис. 15. Распределение пирамидных нейронов слоя III височно-теменно-затылочной подобласти коры большого мозга жизни по размерным классам на примере подполя 37ас у детей первого года жизни.

По *оси абсцисс* – размерные классы площадей профильных полей пирамидных нейронов: *1* – до 70 мкм^2, *2* – от 70,1 до 95 мкм^2, *3* – от 95,1 до 120 мкм^2, *4* – от 120,1 до 145 мкм^2, *5* – от 145,1 до 170 мкм^2. По *оси ординат* – относительное число (в %). *Вертикальные отрезки* – доверительные интервалы при $p \leq 0,05$.

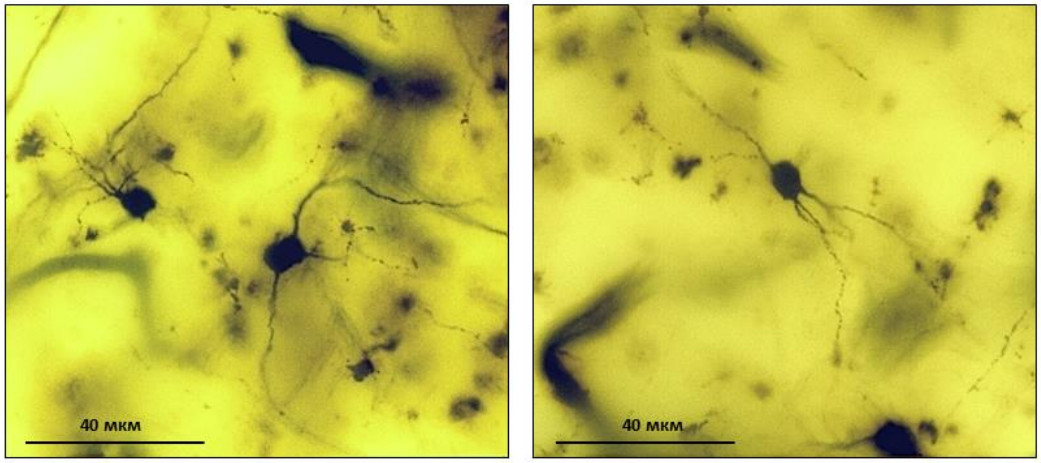

Рис. 16. Короткоаксонные интернейроны в слое III подполя 37d височно-теменно-затылочной подобласти коры большого мозга у мальчика в возрасте 1 года. Импрегнация азотнокислым серебром по Гольджи. Ув. 40х10.

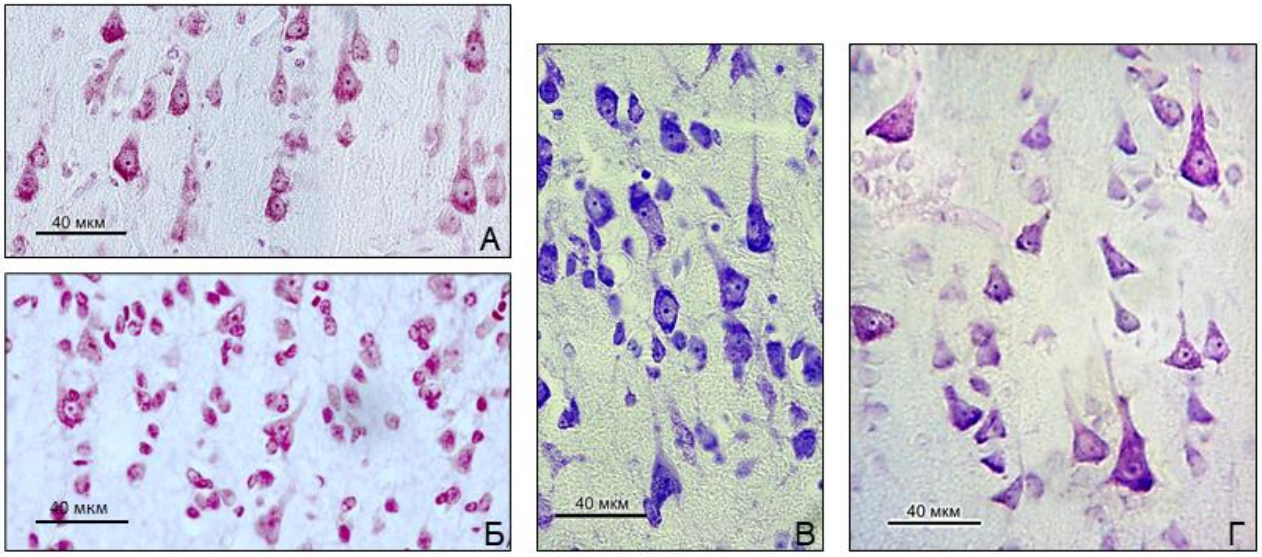

Рис. 17. Нейроархитектоника III^3 подслоя подполя височно-теменно-затылочной подобласти коры большого мозга у мальчиков в возрасте:

А – 12 мес, подполе 37d; *Б* – 12 мес, подполе 37a; *В* – 3 года, подполе 37ac; *Г* – 10 лет, подполе 37a.

Окраска крезиловым фиолетовым по Нисслю. Ув.20х10.

Интенсивная типизация формы пирамидных нейронов на латеральной и нижнемедиальной поверхности височной и затылочной долей продолжалась преимущественно до 2-х лет, а на медиальной поверхности - до 3-х лет.

Изучение пирамидных нейронов на возрастном промежутке от 1 до 12 лет показало, что динамика возрастных изменений их размеров имела отличительные особенности в каждом из исследованных корковых локусов.

В подслое III^3 площадь пирамидных нейронов в подполе 37ac на латеральной поверхности полушария по среднегрупповым показателям увеличивалась в 2 этапа: к 1 году в 2,2 раза и к 7 годам в 3,4 раза по сравнению с новорожденными детьми.

В других изученных подполях нарастание размеров пирамидных нейронов происходило в 3 этапа. В подполе 37a площадь профильных полей пирамидных нейронов увеличивалась в среднем к 1 году в 2,5 раза, к 3 годам в 3,1 раза и к 8 годам – в 3,8 раза. В подполе 37d на медиальной поверхности

полушария нарастание размеров пирамидных нейронов по среднегрупповым показателям происходило к 1 году в 3,0 раза, к 3 годам в 2,7 раза и к 10 годам – в 3,2 раза, а в поле 19 – к 1 году в 4,5 раза, к 3 годам – в 5,9 раз и к 10 годам в 7,0 раз также по сравнению с новорожденными детьми (табл. 9).

Таблица 9

Изменение площади профильных полей пирамидных нейронов в III[3] подслое задней ассоциативной коры большого мозга у детей от рождения до 12 лет (M±m, мкм^2)

Возраст (в годах)	N	Подполе 37ac	Подполе 37a	Подполе 37d	Поле 19	ANOVA (различия между корковыми зонами) dfмеж 3, dfвн 476
Новорож-денные	3	77,3±4,7#	70,8±2,1+#	86,1±3,6#	41,8±1,5	F=35,912 p=9,838e-10 α=0,01
1	3	172,3±7,3*+	177,5±3,2*+	206,2±5,0*#	188,2±6,6*	F=7,77123 p=0,00004 α=0,01
2	7	205,6±11,9	209,6±7,5	206,5±11,4	201,5±10,9	F= 0,09844 p=0,96023 α>0,05
3	6	207,3±11,1#	218,1±6,3**	235,7±10,9**	244,5±4,6**	F=3,6584 p=0,02421 α=0,05
4	3	215,5±11,9	225,9±7,9	230,8±7,5	245,9±6,3	F=2,08532 p=0,12475 α>0,05
5	3	230,9±15,0	237,9±11,1	238,4±10,0	249,2±8,2	F=0,47277 p=0,7037 α>0,05
6	8	234,4±13,9	243,9±11,9	232,7±11,9	262,9±11,9	F=1,21369 p=0,32302 α>0,05
7	5	260,9±15,3**	242,9±10,0	240,7±13,8	256,5±5,6	F=0,73415 p=0,54043 α>0,05
8	5	264,0±14,2	267,9±7,5**	252,9±15,0	260,4±9,6	F=0,2934 p=0,8298 α>0,05

9	6	270,7±11,7	269,8±7,9	251,9±14,2	274,4±15,0	F=0,66887 p=0,57826 α>0,05
10	7	295,9±15,6	280,6±9,1	278,6±15,3**	290,8±9,6**	F=0,3785 p=0,76921 α>0,05
11	7	289,9±19,0	275,2±10,1	276,3±11,0	280,8±11,1	F=0,22543 p=0,8779 α>0,05
12	6	294,5±15,3	277,4±7,4	278,7±10,0	291,7±13,8	F=0,53037 p=0,66515 α>0,05
ANOVA (различия между возрастными группами) dfмеж 12 dfвн 1547		F=20,45645 p<0,001 α=0,01	F=47,1243 p<0,001 α=0,01	F=20,92081 p<0,001 α=0,01	F=48,26987 p<0,001 α=0,01	

Примечание: N - число индивидуумов для каждой возрастной группы; * - значимые различия по сравнению с новорожденными при p<0,05÷0,001; ** - то же по сравнению со значимо изменившимся показателем в предыдущей возрастной группе; то же по сравнению: + - с подполем 37d, # - с полем 19 в одной возрастной группе.

В разных корковых зонах у новорожденных и трехлетних детей среднегрупповые показатели ПН в слое III имели значимые различия (рис. 18). У новорожденных ПН в подполях ТРО была значимо больше по сравнению с ПН в поле 19 затылочной области коры. У трехлетних детей подполе 37ас по величине ПН уступало полю 19. Несмотря на гетерохронный и гетеродинамический характер увеличения размеров пирамидных нейронов в III^3 подслое ТРО и поле 19, среднегрупповые показатели площади профильных полей нейронов у детей старше 3 лет в каждой отдельной возрастной группе не имели значимых отличий между корковыми зонами.

Рост пирамидных нейронов в наружной пирамидной пластинке ТРО продолжался на нижнемедиальной поверхности полушария в подполе 37а до 8 лет, на медиальной поверхности ТРО в подполе 37d – до 3 лет, и на латеральной поверхности – в подполе 37ас до 7 лет, а в поле 19 затылочной доли – до 10 лет (рис. 19).

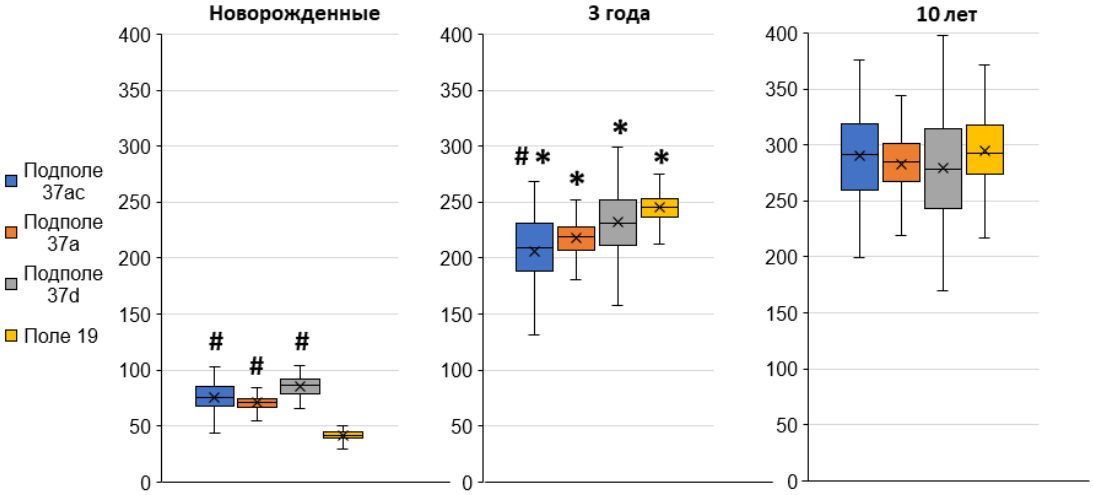

Рис. 18. Возрастные и межгрупповые различия площади профильных полей пирамидных нейронов (Пн) в подслое III[3] в различных зонах задней ассоциативной коры у детей. *По оси ординат* – Пн в мкм^2; # - различия значимы по сравнению с аналогичным показателем в поле 19 того же возраста при $p<0,03$; * - различия значимы по сравнению с новорожденными при $p<0,001$.

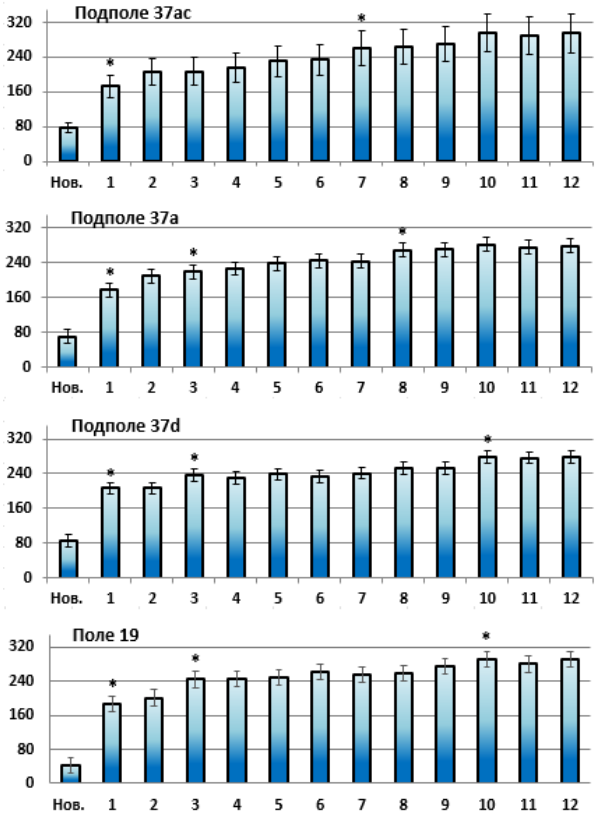

Рис. 19. Изменение площади профильных полей пирамидных нейронов в III[3] подслое задней ассоциативной коры большого мозга у детей от рождения до 12 лет. По *оси абсцисс* – возраст в годах, *нов.* – новорожденные; по *оси ординат* – площадь профильных полей пирамидных нейронов в мкм^2. *Вертикальные отрезки* – доверительные интервалы; * - различия значимы при $p<0,05$.

К 12 годам площадь пирамидных нейронов в подслое III^3 составила в подполе 37ас 294,5±15,3 мкм^2, в подполе 37а - 277,4±7,4 мкм^2, в подполе 37d - 278,7±10,0 мкм^2, в поле 19 – 291,7±13,8 мкм^2.

В процессе нарастания среднегрупповых размеров пирамидных нейронов происходило снижение относительного содержания сверхмалых и малых нейронов и увеличение содержания средне- и крупноклеточного размерных классов (рис. 20).

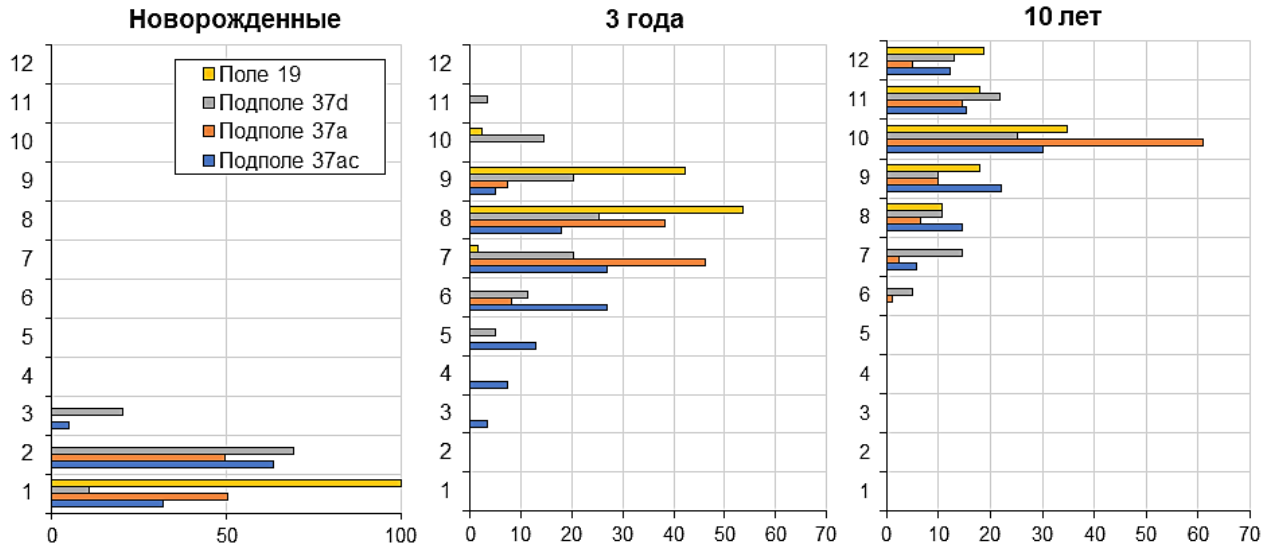

Рис. 20. Возрастные изменения относительного содержания пирамидных нейронов разных размерных классов в слое III задней ассоциативной области коры большого мозга у новорожденных, а также у детей 3 и 10 лет.

Здесь и рис. 25. По оси абсцисс – относительное содержание пирамидных нейронов размерного класса (в %). *По оси ординат* – размерные классы площадей профильных полей пирамидных нейронов: *1* – до 70 мкм^2, *2* – от 70,1 до 95 мкм^2, *3* – от 95,1 до 120 мкм^2, *4* – от 120,1 до 145 мкм^2, *5* – от 145,1 до 170 мкм^2, *6* - от 170,1 до 195 мкм^2, *7* – от 195,1 до 220 мкм^2, *8* – от 220,1 до 245 мкм^2, *9* – от 245,1 до 270 мкм^2, *10* – от 270,1 до 295 мкм^2, *11* – от 295,1 до 320 мкм^2, *12* – более 320,1 мкм^2.

У новорожденных в подполях ТРО пирамидные нейроны были представлены сверхмалыми и малыми клетками 1-3 классов, а в поле 19 практически все пирамидные нейроны относились к сверхмалому 1 классу. К 3 годам большая часть пирамидных нейронов имела средние размеры в пределах 5-8 классов: в подполе 37ас - 84,5%, в подполе 37а - 92,6%, в подполе

37d и поле 19 - 55,3%. Нейроны крупного размера 9 - 10 классов присутствовали в особой центральной зоне подполя 37d, где составили 38,2% от всех пирамидных нейронов, и в поле 19, где составили 44,7%. К 10-12 годам в слое III задней ассоциативной коры относительное содержание пирамидных нейронов, относящихся к сверхмалому и малым размерным классам, было статистически незначимо. Нейроны среднего размера в подполе 37ac составили 20,3%, в подполе 37a - 9,9%, в подполе 37d - 30,1% и в поле 19 - 10,6%. Остальные нейроны относились преимущественно к крупноклеточным классам, в числе которых сверхкрупные нейроны в подполях ТРО составили 5-13%, а в поле 19 – до 18%.

Изучение внутрикорковых интернейронов показало, что уже к 12 мес в ТРО и ассоциативной зоне затылочной области коры наблюдалось многообразие форм нейронов этого типа. У детей в возрасте от 1 до 3 лет в слое III выявлялись длинноаксонные шипиковые звездчатые нейроны и шипиковые короткоаксонные нейроны, относящиеся к сверхмалым и малым размерным классам (см. рис. 16). На границе со слоем IV были идентифицированы интернейроны размером до 150,5 мкм^2 (рис. 21), протяженность аксонов которых составляла на срезе 300-350 мкм и более.

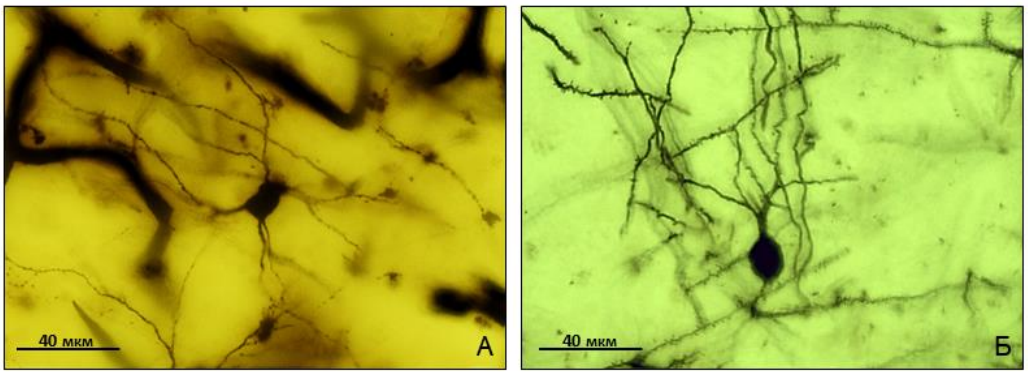

Рис. 21. Интернейроны в слое III подполя 37a височно-теменно-затылочной подобласти коры большого мозга: *А* – ребенок 2 лет; *Б* – ребенок 3 лет. Импрегнация азотнокислым серебром по Гольджи. Ув. 40х10.

К 5-6 годам в слоях III и V обнаруживались мультиполярные и биполярные (с двойным букетом дендритов) бесшипиковые и редкошипиковые

нейроны с восходящими и нисходящими внутрикорковыми аксонами. К 8 годам аксонные коллатерали этих нейронов формировали богатую сеть разнонаправленных волокон (рис. 22), оказывающих тормозное действие на другие нейроны этих слоев.

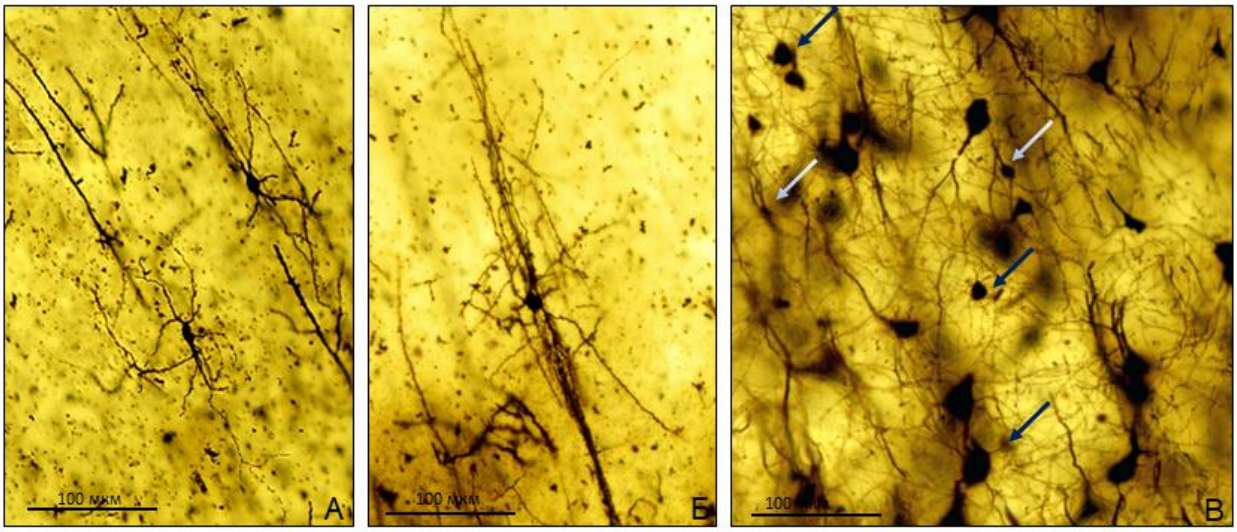

Рис. 22. Интернейроны в III^3 подслое подполя 37ас височно-теменно-затылочной подобласти коры:

А – биполярные нейроны, ребенок 5 лет; *Б* – мультиполярный редкошипиковый интернейрон, ребенок 6 лет; *В* – короткоаксонные нейроны (указаны стрелками) и сеть внутрикорковых волокон, ребенок 8 лет.

Импрегнация азотнокислым серебром по Гольджи. Ув. 9х10.

Возрастные структурные преобразования внутренней пирамидной пластинки (слой V). У новорожденных пирамидные нейроны в слое V, как и в слое III, отличались мелкими размерами, слабой внутриклеточной дифференцировкой и незрелой формой клеточных тел, имеющих закругленное основание (рис. 23, А).

В слое V, как и в слое III, в подполе 37ас и в пограничном с ним поле 19 на латеральной поверхности полушария размеры пирамидных нейронов от рождения до 12 мес увеличивались в 3 этапа (табл. 10).

В подполе 37ас площадь профильных полей пирамидных нейронов в среднем нарастала к 4 мес в 1,3 раза, к 6 мес в 1,6 раза, к 10 мес в 2,0 раза, а в

поле 19 – к 3 мес в 1,5 раза, к 6 мес – в 2,1 раза и к 11 мес в 2,6 раза по сравнению с новорожденными. В подполях 37a и 37d на нижнемедиальной и медиальной поверхности височной доли нарастание размеров пирамидных нейронов происходило в 4 этапа. В подполе 37a площадь профильных полей пирамидных нейронов увеличивалась к 4 мес в 1,3 раза, к 8 мес в 1,5 раза, к 9 мес в 1,8 раза и к 12 мес в 2,0 раза, а в подполе 37d – к 3 мес в 1,6 раза, к 6 мес – в 2,1 раза, к 9 мес – в 2,5 раза и к 12 мес – 2,9 раза по сравнению с новорожденными.

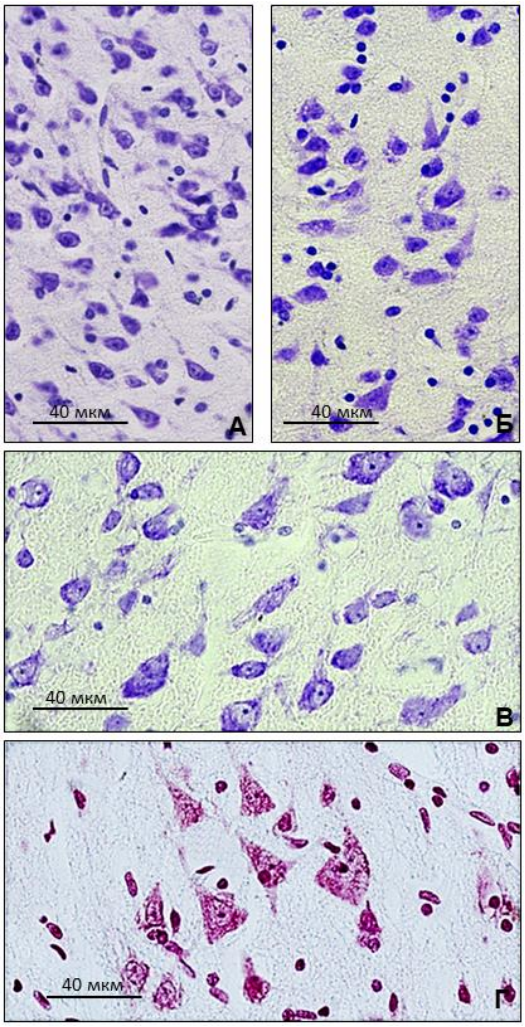

Рис. 23. Нейроархитектоника V слоя подполя 37d в составе задней ассоциативной области коры большого мозга у детей:

А – новорожденный, Б – 1 год, В – 3 года, Г – 8 лет. Демонстрируется дифференцировка и увеличение размеров пирамидных нейронов с возрастом.

Окраска крезиловым фиолетовым по Нисслю. Ув.20х10.

Таблица 10

Изменение площади профильных полей пирамидных нейронов в V слое задней ассоциативной коры большого мозга у детей от рождения до 12 месяцев (M±m, мкм^2)

Возраст (в мес)	Подполе 37ac	Подполе 37a	Подполе 37d	Поле 19	ANOVA (различия между корковыми зонами) dfмеж 3, dfвн 476
Новорож-денные	86,5±3,3^+#	103,5±3,6+#	71,2±2,2#	51,4±2,1	F=97,0973 p=6,661e-16 α=0,01
1	94,9±3,8+#	97,5±2,8+#	77,1±2,3#	55,0±2,0	F=49,2889 p=8,882e-16 α=0,01
2	98,6±3,2+#	100,2±3,3+#	73,6±2,1#	58,3±1,9	F=57,8363 p=6,661e-16 α=0,01
3	106,9±4,1#	108,8±3,3#	110,7±3,1*#	76,3±3,3*	F=22,0062 p=2,32e-13 α=0,01
4	119,1±3,5*#	130,7±4,0*+#	113,8±3,4#	85,6±2,9	F=30,3166 p=1,11e-16 α=0,01
5	129,3±3,1#	132,6±4,6+#	119,9±4,0#	84,2±3,2	F=35,2442 p=1,11e-15 α=0,01
6	148,7±4,4**#	141,6±4,7#	147,8±4,3**#	106,6±4,2**	F=20,7696 p=1,161e-12 α=0,01
7	142,8±6,0#	144,6±4,4#	140,9±3,7#	117,1±4,3	F=7,6249 p=0,00005475 α=0,01
8	150,0±6,7#	158,1±4,9**#	150,7±4,3#	113,0±4,4	F=15,6059 p=1,07e-9 α=0,01
9	164,5±5,3^+#	185,2±4,7**+#	174,0±3,7**#	115,3±4,9	F=43,1809 p=1,332e-15 α=0,01
10	180,7±7,1**#	189,0±5,7#	178,2±5,5#	123,6±5,1	F=25,573 p=1,332e-15 α=0,01
11	173,3±4,2#	188,1±6,2#	174,6±4,8#	132,5±4,6**	F=23,1477 p=5,262e-14 α=0,01

12	173,0±6,0^+#	211,3±6,9**+#	197,4±5,1**#	136,3±5,9	F=38,3085 p=8,882e-16 α=0,01
ANOVA (различия между возраст-ными группами) dfмеж 12 dfвн 1547	F=44,1068 p=0,000 α=0,01	F=71,896 p=0,000 α=0,01	F=126,7983 p=0,000 α=0,01	F=60,51182 p=0,000 α=0,01	

Примечание: число индивидуумов для каждой возрастной группы n=3; * - значимые различия по сравнению с новорожденными при p<0,003÷0,001; ** - то же по сравнению со значимо изменившимся показателем в предыдущей возрастной группе; ^ - то же по сравнению с подполем 37a той же возрастной группы; + - то же по сравнению с подполем 37d той же возрастной группы; # - то же по сравнению с полем 19 той же возрастной группы.

Таким образом, от рождения до 9 мес самая низкая интенсивность прироста размеров пирамидных нейронов в слое V наблюдалась в подполе 37ac на латеральной поверхности левого полушария и в подполе 37a на его нижнемедиальной поверхности, самая высокая – в подполе 37d. Благодаря наиболее интенсивному росту пирамидные нейроны в подполе 37d к 3 мес достигали размеров, характерных для других корковых зон, различия в среднегрупповых показателях между подполями поля 37, отмечавшиеся на протяжении первых двух месяцев жизни, сглаживались (см. табл. 10). От 9 до 12 мес наиболее интенсивные приросты площади профильных полей пирамидных нейронов наблюдались на нижнемедиальной и медиальной поверхностях левого полушария в слое V подполей 37a и 37d. На этом же возрастном промежутке в подполе 37ac показатели размеров пирамидных нейронов не изменялись, поэтому к концу первого года жизни площадь пирамидных нейронов в этом подполе в среднем была значимо меньше по сравнению с другими подполями поля 37. Несмотря на относительно высокие темпы роста, размеры пирамидных нейронов в поле 19 затылочной области коры на протяжении всего первого года жизни были в среднем значимо меньше

по сравнению с исследованными корковыми зонами в области ТРО. Отличия в размерах нейронов между всеми подполями поля 37 были наиболее отчетливо выражены у новорожденных, а также у детей в возрасте 9 мес и 12 мес.

Нарастание размеров пирамидных нейронов V^1 подслоя у детей старше 1 года происходило гетерохронно и сопровождалось уменьшением плотности нейронов, типизацией формы и внутриклеточной дифференцировкой. К 3 годам значимое увеличение среднегрупповых показателей площади профильных полей пирамидных нейронов наблюдалось в поле 19, к 6 годам - в подполе 37ac, к 7 годам – в подполях 37a и 37d, к 8 годам - в поле 19, после чего нарастание размеров пирамидных нейронов во внутренней пирамидной пластинке завершалось во всех исследованных корковых зонах задней ассоциативной коры (см. рис. 23, Б, В, Г; табл. 11; рис. 24). Увеличение среднегрупповых показателей площади пирамидных нейронов у детей от 1 до 8 лет происходило в ТРО с интенсивностью 2,3-5,3% в год, а в поле 19 – 7,5% в год. При этом среднегрупповой прирост от рождения до 12 лет в подполях ТРО варьировал от 116,6% до 215,0%, а в поле 19 составил 338,1% по отношению к показателям новорожденных. К 12 годам площадь пирамидных нейронов в подслое V^1 составила в подполе 37ac 231,6±13,8 мкм^2, в подполе 37a - 241,4±17,2 мкм^2, в подполе 37d - 226,4±15,2 мкм^2.

Таблица 11

Изменение площади профильных полей пирамидных нейронов в V^1 подслое задней ассоциативной коры большого мозга у детей от рождения до 12 лет (M±m, мкм^2)

Возраст в годах	N	Подполе 37ac (M±m, мкм)	Подполе 37a (M±m, мкм)	Подполе 37d (M±m, мкм)	Поле 19 (M±m, мкм)	ANOVA (различия между корковыми зонами): $df_{меж}$ 3, $df_{вн}$ 476
Новорож-денные	7	86,5±3,3^+#	103,5±3,6+#	71,2±2,2#	51,4±2,1	F = 59,852 p = 4,441e-16 α=0,01

1	3	154,4±5,7*^	188,7±6,3*#	174,5±5,8*#	136,3±5,9*	F = 14,9324 p = 2,639e-9 α=0,01
2	7	159,4±6,4^	199,8±6,4#	181,7±7,1	167,2±6,9	F = 7,069 p=0,0001175 α=0,01
3	6	175,7±6,5^	201,6±6,7#	190,5±7,9	173,8±7,2**	F = 3,4519 p = 0,01652 α=0,05
4	3	175,9±6,5^	203,0±7,5#	188,5±8,2	167,9±6,6	F = 4,5999 p = 0,003474 α = 0,01
5	3	184,3±6,8	210,9±8,7#	199,4±6,9	178,5±6,6	F = 4,0566 p = 0,007283 α =0,01
6	8	203,2±7,8**	212,3±7,2	211,9±9,1	202,1±6,7	F = 0,4993 p = 0,6829 α>0,05
7	5	211,7±8,2	225,0±7,6**	225,4±8,9**	199,8±7,6	F = 2,3179 p = 0,07484 α>0,05
8	5	212,0±9,5	222,5±7,6	226,1±9,9	208,3±8,6**	F = 0,7677 p = 0,5126 α>0,05
9	6	222,3±8,8	223,4±8,0	222,7±9,6	224,6±8,9	F = 0,0128 p = 0,998 α>0,05
10	7	237,2±9,8	220,4±8,0	221,5±7,3	226,1±7,7	F = 0,8595 p = 0,462 α>0,05
11	7	238,4±9,3	226,8±7,4	223,6±8,5	218,1±7,9	F = 1,0606 p = 0,3655 α>0,05
12	6	237,3±8,3	224,2±7,7	224,2±9,6	225,2±8,0	F = 0,5725 p = 0,6333 α>0,05
ANOVA (различия между возрастными группами): $df_{меж}$ 12, $df_{вн}$ 1547		F = 31,741908 p = 3,315e-8 α=0,01	F = 20,44962 p = 1,751e-10 α=0,01	F = 27,77285 p = 1,75e-10 α=0,01	F = 45,484213 p = 0 α=0,01	

Примечание: N - число индивидуумов для каждого возраста; * - значимые различия по сравнению с новорожденными при p<0,001; ** - значимые различия по сравнению со значимо изменившимся показателем в предыдущей возрастной группе при p<0,04÷0,001; то же по сравнению: ^ - с подполем 37a, + - с подполем 37d, # - с полем 19 в одной возрастной группе.

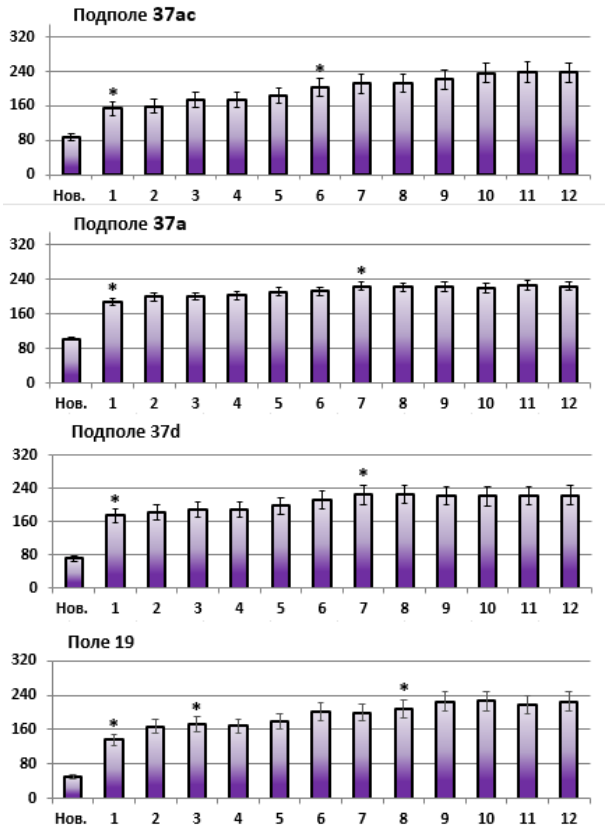

Рис. 24. Изменение площади профильных полей пирамидных нейронов в V^1 подслое подполей поля 37 височно-теменно-затылочной подобласти и поля 19 затылочной области коры большого мозга у детей от рождения до 12 лет. По *оси абсцисс* – возраст в годах, *нов.* – новорожденные; по *оси ординат* – площадь профильных полей пирамидных нейронов в мкм^2. *Вертикальные отрезки* – доверительные интервалы; * - различия значимы при $p \leq 0,05$.

Значимые различия между среднегрупповыми показателями площади пирамидных нейронов в слое V разных корковых зон наблюдались у детей в возрасте от рождения до 5 лет. Наиболее мелкие по размерам нейроны были характерны для поля 19, наиболее крупные – для подполя 37а. Различия между исследованными зонами задней ассоциативной коры к концу 1-го года жизни достигали 28-38%, а к 5 годам составляли не более 15-18% от сравниваемых среднегрупповых показателей.

Анализ распределения пирамидных нейронов по размерным классам показал, что у новорожденных в V слое задней ассоциативной коры преобладали сверхмалые и малые нейроны 1-4 классов. Нейроны,

относящиеся к средним 5-6 классам были обнаружены только в подполях 37ас и 37а, где составляли соответственно 5,7 и 15,5% от клеточной выборки (рис. 25).

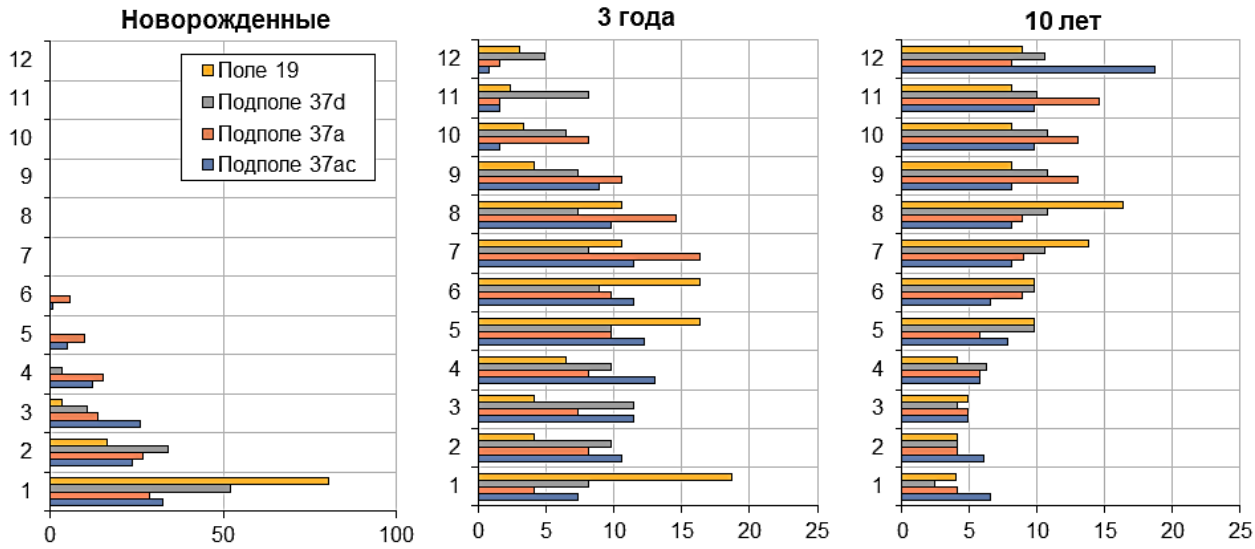

Рис. 25. Возрастные изменения относительного содержания пирамидных нейронов разных размерных классов в слое V задней ассоциативной области коры большого мозга у новорожденных, а также у детей 3 и 10 лет.

У детей в возрасте 3 лет по результатам морфометрии наибольшее число пирамидных нейронов слоя V было отнесено к средним 5-8 размерным классам. В подполе 37ас их относительное содержание достигало 44,8%, в подполе 37а – 50,5%, в подполе 37d – 34,1% и в поле 19 – 53,8% от всей совокупности клеток. Крупные и сверхкрупные нейроны 9-12 классов в подполях 37а и 37d ТРО на нижнемедиальной и медиальной поверхностях полушария составляли от 21,9 до 26,8%, а в подполе 37ас и поле 19, граничащих друг с другом на его латеральной поверхности – не более 12,9%.

К 10 годам нейроны крупноклеточных классов в подполях ТРО уже составляли от 42,2 до 48,7% от всех доступных для исследования клеток, а в поле 19 – не менее 33,0%. Нарастание относительного числа крупных и сверхкрупных нейронов сопровождалось уменьшением содержания малых и сверхмалых клеток в подполях ТРО до 18,8-23,1%, в поле 19 – до 16,8% от

общего числа пирамидных нейронов. Несмотря на уменьшение с возрастом содержания мелких нейронов, их присутствие в слое V исследованных зон задней ассоциативной коры оставалось существенным у детей всех возрастных групп вплоть до 12 лет, что, по-видимому, свидетельствует о большой значимости пирамидных нейронов 1-4 размерных классов для реализации функциональной активности внутренней пирамидной пластинки и задней ассоциативной области коры в целом.

Таким образом, значимое увеличение размеров пирамидных нейронов в области внутренней пирамидной пластинки у детей происходило к концу 1 года жизни, в 3 года, а также на возрастном промежутке от 6 до 8 лет.

Среднегрупповые показатели размеров пирамидных нейронов в разных зонах задней ассоциативной коры у детей старше 5 лет не имели значимых различий. Отсюда следует, что нарастание размеров нейронов в слое V на протяжении 6-8 лет хотя и несколько отличалось по срокам в разных корковых зонах, но в известной степени приводило к относительному единообразию размерных классов нейронов в функционально и топографически различающихся зонах ТРО и в ассоциативном поле 19 затылочной области коры.

Возрастные структурные преобразования I, II, IV и VI слоев задней ассоциативной коры. В составе молекулярной пластинки (слой I) и наружной зернистой пластинки (слой II) нарастание размеров мелких пирамидных нейронов и нейронов звездчатого типа как в области ТРО, так и поля 19 затылочной области коры, наблюдалось преимущественно к 3 годам. Их площадь на срезе к этому возрасту варьировала от 69,1 до 94,2 мкм^2.

Во внутренней зернистой пластинке (слой IV) располагались интернейроны площадью от 42,4 до 75,4 мкм^2 и более (см. рис. 12, 13). Наиболее многочисленные из них имели 4-5 слабо разветвленных и радиально расположенных дендритов (рис. 26).

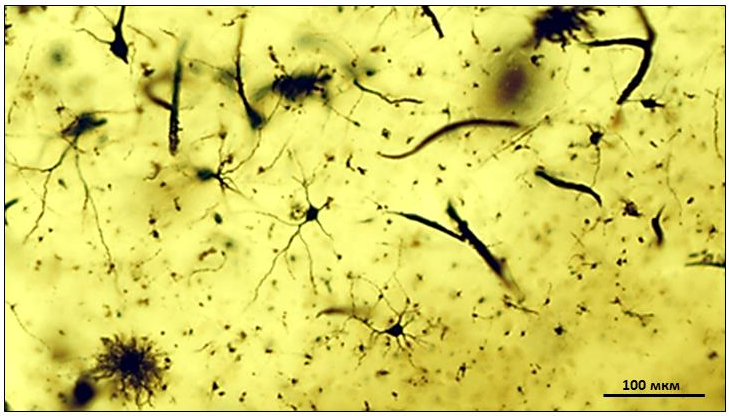

Рис. 26. Интернейроны в слое IV подполя 37а височно-теменно-затылочной подобласти коры большого мозга ребенка 3 лет. Импрегнация азотнокислым серебром по Гольджи. Ув. 9х10.

На дендритах некоторых из них удавалось обнаружить шипиковые синаптические контакты, указывающие на принадлежность этих клеток к типу шипиковых звездчатых нейронов. Эти интернейроны типичны для внутренней зернистой пластинки различных областей неокортекса (Mavroudis I. et al., 2012) и в ТРО получают проекционные афферентные волокна от нейронов ядер подушки таламуса (Gamberini M. et al., 2016; Kaas J.H. et al., 2019), а их аксоны образуют синапсы возбуждающего действия на базальных и апикальных дендритах пирамидных нейронов III и V слоев (Yakoubi R. et al., 2019).

В слое IV площадь вставочных интернейронов к 3 годам достигала 115,7 мкм^2 и более. На препаратах 6-летних детей, окрашенных методом Гольджи, дендритные арборизации интернейронов продолжались до соседних слоев, а число ветвлений увеличивалось до 4 порядков и более, что характерно для функционально зрелых нейронов данного типа в неокортексе взрослых людей (Huang Z.J. et al., 2007).

Уже на первом году жизни по мере развития ребенка в структуре цитоархитектонических слоев задней ассоциативной коры плотность нейронов постепенно уменьшалась, наблюдалась типизация формы пирамидных нейронов не только III и V слоев, но и мультиполярных нейронов

в области мультиформной пластинки (слой VI). В слое VI полигональные и веретеновидные нейроны, как и пирамидные нейроны в слоях III и V, интенсивно нарастали в размерах в течение первого года жизни, затем менее интенсивно увеличивались до 5 лет. К 6 годам площадь этих нейронов варьировала в диапазоне от 94,2 до 175,8 мкм^2 и более. Встречались отдельные крупные веретеновидные нейроны площадью до 282,6 мкм^2. У детей 6 лет нейроны слоя VI имели разнообразную форму: от типичной пирамидной или билатерально симметричной веретенообразной формы до широкого спектра промежуточных вариантов, называемых «пирамидоверетенами» (рис. 27).

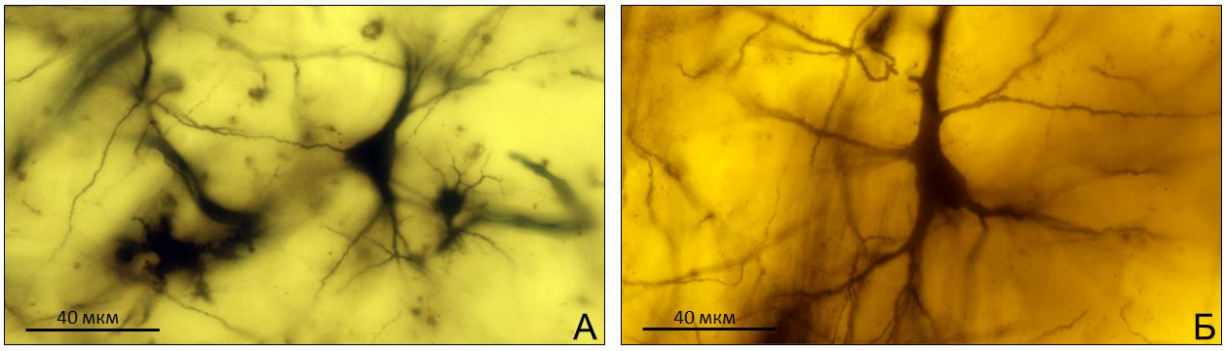

Рис. 27. Нейроны в слоях нижнего этажа коры большого мозга: *А* – слой V подполя 37d, ребенок 6 лет; *Б* – слой VI поля 19, ребенок 7 лет. Импрегнация азотнокислым серебром по Гольджи. Ув. 40х10.

Дендритные арборизации этих нейронов отличались между собой по длине и числу ветвлений, имели асимметричное и разнонаправленное пространственное расположение, что, по мнению ряда авторов (McAllister A.K., 2002; Whitford K.L. et al., 2002) свидетельствует о высоком уровне их структурно-функциональной специализации и является характерной особенностью зрелых проекционных нейронов слоя VI, обеспечивающих преимущественно корково-таламические связи.

Фиброархитектоника. Изучение фиброархитектоники в задней ассоциативной коре детей первого месяца жизни показало, что на препаратах, окрашенных нитратом серебра по методу Петерса, на уровне нижнего этажа

коры, включающего слои V и VI, располагались отдельные очень нежные одиночные радиарные проекционные волокна (рис. 28).

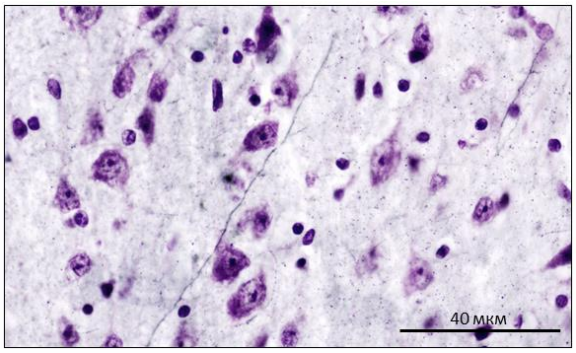

Рис. 28. Радиарные волокна в слое V поля 19 коры большого мозга ребенка в возрасте 1 мес. Импрегнация азотнокислым серебром по Петерсу с докраской крезиловым фиолетовым по Нисслю. Ув. 20х10.

Височно-теменно-затылочная подобласть и поле 19 затылочной области неокортекса относятся к эурадиарному типу, в соответствии с которым афферентные проекционные волокна внутри коры продолжаются до III^3 подслоя (Jones E.G. et al., 1976). Однако у новорожденных эти волокна едва достигали IV слоя. Значительная часть этих проекционных афферентных волокон, по-видимому, была представлена таламокортикальными волокнами из медиального ядра подушки таламуса (Mauguière F. et al., 1986; Rosenberg D.S. et al., 2009). В слоях II и III верхнего этажа коры новорожденных выявлялись отдельные одиночные апикальные дендриты, не объединенные в дендритные вертикальные пучки.

В течение первого полугодия в подполях ТРО и в поле 19 происходило формирование радиарных пучков, в составе которых к концу 5 мес обнаруживалось 2, редко 3 вертикальных волокна, достигающих подслоя III^3 (рис. 29). Оформленные радиарные пучки толщиной от 2,0±0,1 мкм в подполе 37ac до 2,1±0,1 мкм в подполе 37d на нашем материале выявлялись после 6 месяцев.

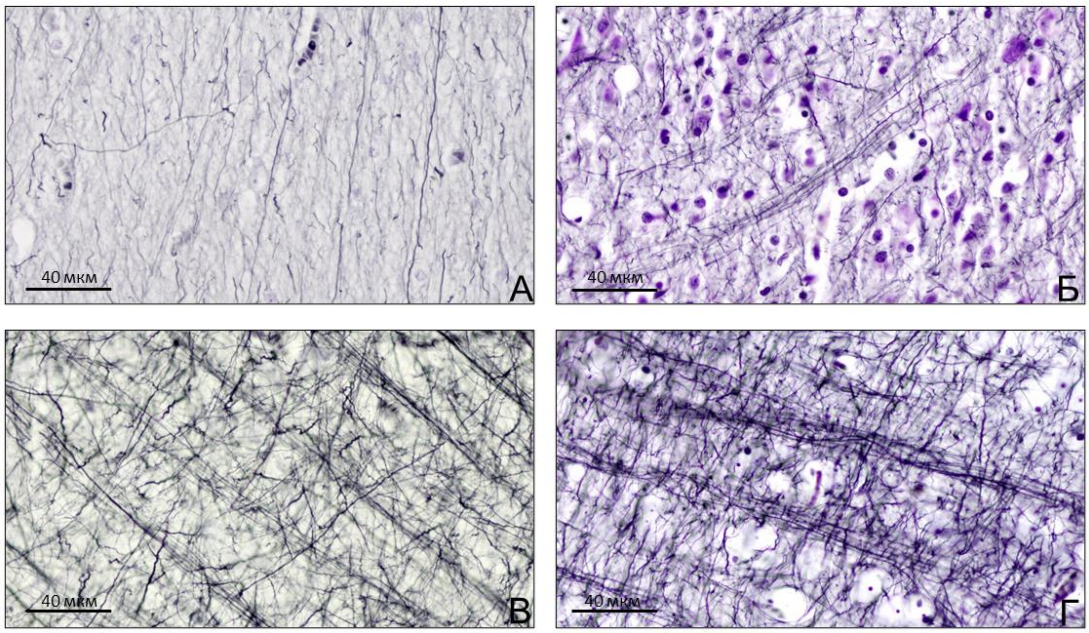

Рис. 29. Фиброархитектоника слоя V в подполе 37ас височно-теменно-затылочной подобласти коры большого мозга детей в возрасте: А – 5 мес; Б – 5 лет; В – 9 лет; Г – 11 лет. Импрегнация азотнокислым серебром по Петерсу. Ув. 20х10.

В ТРО детей 12 мес толщина пучков радиарных волокон в подслое V^1 не имела значимых различий между подполями поля 37 и составляла в подполе 37ас 3,6±0,3 мкм, в подполе 37а - 2,8±0,2 мкм, в подполе 37d - 3,0±0,3 мкм. В поле 19 к концу первого года жизни толщина радиарных пучков составляла на срезе в среднем 6,1±0,2 мкм.

На возрастном промежутке от 1 до 12 лет толщина радиарных пучков значимо увеличивалась во всех подполях поля 37 в 4 этапа. В подполе 37ас толщина пучков нарастала по среднегрупповым показателям к 3 годам в 1,4 раза, к 5 годам в 1,8 раза, к 7 годам в 2,3 раза и к 12 годам в 2,9 раза по сравнению с детьми 12 мес. В подполе 37а толщина пучков увеличивалась к 3 годам в 1,5 раза, к 5 годам в 2,0 раза, к 6 годам в 2,7 раза и к 10 годам в 3,6 раза по сравнению с 12 мес. В подполе 37d толщина радиарных пучков волокон нарастала к 3 годам в 1,8 раза, к 5 годам в 2,4 раза, к 7 годам в 3,0 раза и к 12 годам в 3,7 раза по сравнению с годовалыми детьми. В поле 19 затылочной области коры толщина радиарных пучков нарастала в 3 этапа: к 2 годам в 1,3

раза, к 6 годам в 1,6 и к 12 годам в 1,9 раза по сравнению с детьми в возрасте 12 мес. Увеличение толщины пучков радиарных волокон в подполе 37ас на латеральной поверхности височной доли в подполе 37d на ее медиальной поверхности происходило синхронно и продолжалось до 12 лет (рис. 30).

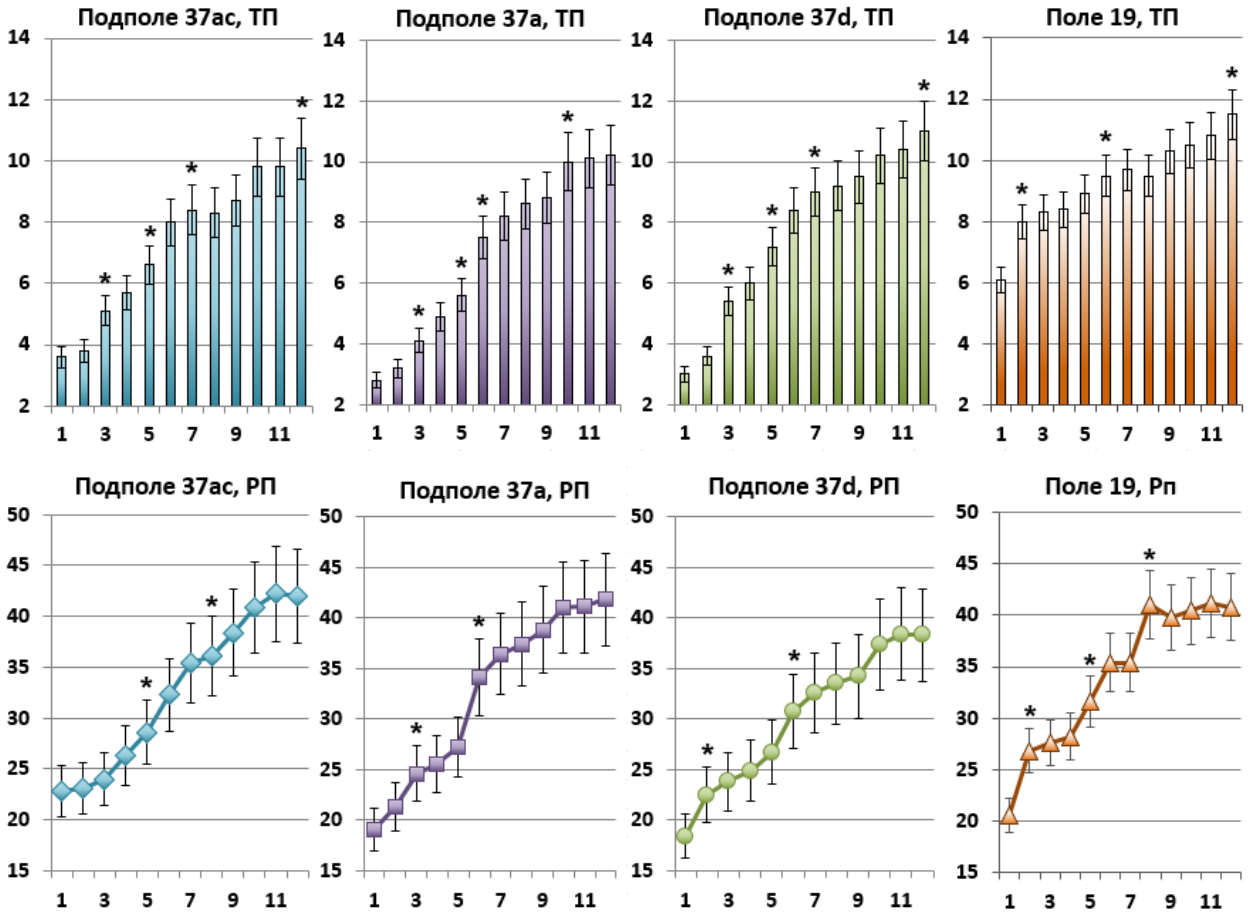

Рис. 30. Изменение толщины радиарных пучков (ТП) и расстояния между пучками (Рп) в подслое V^1 задней ассоциативной коры большого мозга у детей от рождения до 12 лет. По *оси абсцисс* – возраст в годах, по *оси ординат* – показатель в мкм. *Вертикальные отрезки* – доверительный интервал при $p \leq 0,05$. * - значимые различия по сравнению с показателем детей 12 мес или по сравнению со значимо изменившимся показателем в более ранней возрастной группе при $p \leq 0,05$.

В подполе 37а на нижнемедиальной поверхности полушария от 5 до 10 лет интенсивность роста пучков радиарных волокон в толщину была несколько больше по сравнению с другими подполями, их толщина стабилизировалась к

10 годам. В поле 19 на возрастном отрезке от 1 до 5 лет толщина радиарных пучков была в 1,3-2,1 раза больше по сравнению с аналогичными показателями в подполях ТПО.

Начиная с 6 лет и вплоть до 12 лет различия по толщине пучков между разными корковыми зонами в одной возрастной группе не наблюдались. К 12 годам толщина пучков проекционных волокон на уровне V^1 подслоя составляла в подполе 37ac 10,4±0,5 мкм, в подполе 37a - 10,2±0,8 мкм, в подполе 37d - 11,0±0,6 мкм, в поле 19 - 11,5±0,8 мкм.

Расстояние между пучками у детей 12 мес в исследованных зонах задней ассоциативной коры не имело значимых различий и составляло в подполе 37ac 22,8±1,3 мкм, в подполе 37a - 19,1±1,1 мкм, в подполе 37d - 18,4±1,1 мкм, в поле 19 - 20,6±1,2 мкм. Значимое увеличение расстояния между пучками радиарных волокон на уровне V^1 подслоя от 1 года до 12 лет в подполях ТРО происходило в 2 этапа: в подполе 37ac к 5 годам в 1,3 раза и к 8 годам – в 1,6 раза по сравнению с детьми в возрасте 12 мес; в подполе 37a – к 3 годам в 1,3 раза и к 6 годам в 1,8 раза; в подполе 37d – к 2 годам в 1,2 раза и к 6 годам – в 1,7 раза также по сравнению с годовалыми детьми (см. рис. 30). В поле 19 нарастание расстояния между радиарными пучками наблюдалось к 2 годам в 1,3 раза, к 5 годам в 1,5 раза и к 8 годам в 2,0 раза по сравнению с 12-месячными детьми. Увеличение расстояния между пучками радиарных волокон в изученных корковых зонах происходило гетерохронно, его среднегрупповые показатели стабилизировались на латеральной поверхности височной и затылочной долей к 8 годам, на нижнемедиальной и медиальной поверхности височной доли – к 6 годам. К 12 годам расстояние между пучками составляло в подполе 37ac 42,0±4,6 мкм, в подполе 37a - 41,8±3,6 мкм, в подполе 37d - 39,3±4,4 мкм, в поле 19 - 40,8±4,1 мкм. Расстояние между пучками радиарных волокон увеличивалось в связи с постнатальными микроструктурными преобразованиями задней ассоциативной коры, его нарастание происходило параллельно с ростом толщины самих пучков и не имело значимых количественных различий между изученными корковыми зонами.

Важным компонентом фиброархитектоники неокортекса являются дендритные арборизации нейронов разных типов, в первую очередь – пирамидных (эффекторных) нейронов. К концу первого года жизни терминали, или дистально-апикальные интегративные компартменты, (Lohmann H. et al., 1995) апикальных дендритов пирамидных нейронов во всех подполях поля 37 и в поле 19 имели от 3 до 5 порядков ветвлений. Также с возрастом наблюдалась тенденция к группированию апикальных дендритов в пучки и усложнение их композиции (рис. 31).

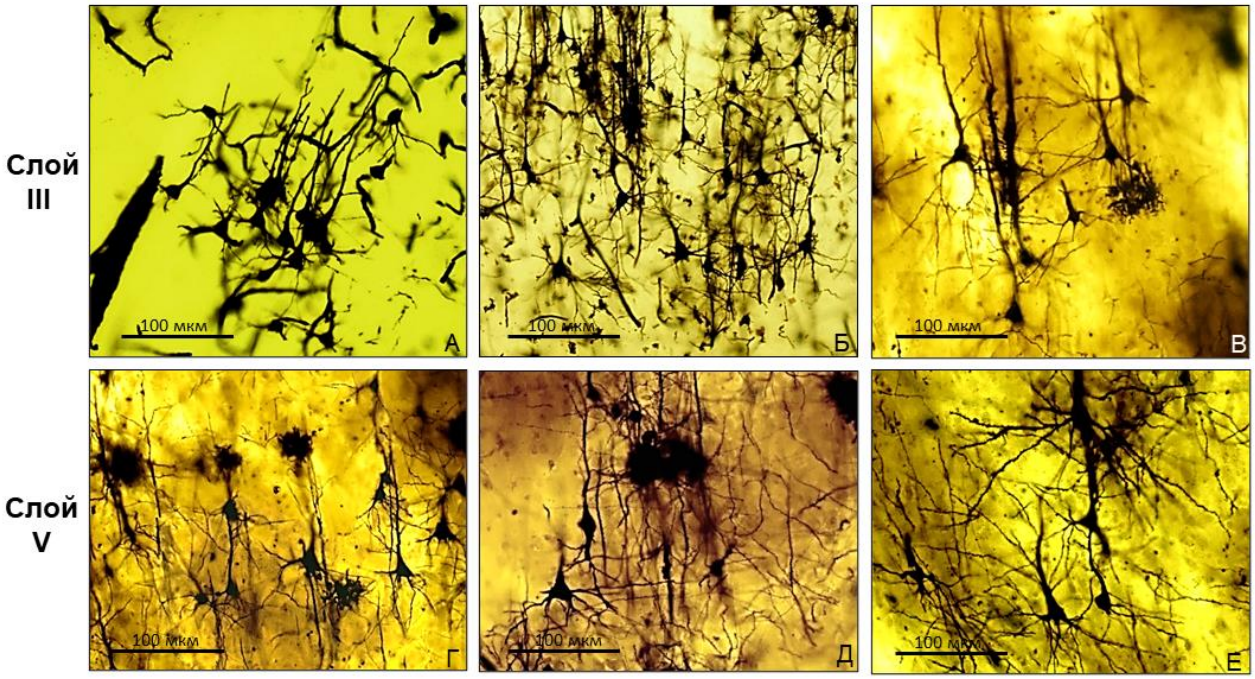

Рис. 31. Дендритные арборизации пирамидных нейронов в подполе 37а височно-теменно-затылочной подобласти коры у детей в возрасте: *А, Г* – 6 мес; *Б, Д* – 2 лет; *В, Е* – 5 лет.

Импрегнация азотнокислым серебром по Гольджи. Ув. 9х10.

Вертикальные дендритные пучки четко оформлялись на уровне III и V слоев к 3 годам. От 1 до 3 лет увеличивалась толщина дендритов. Число порядков их ветвлений в проксимальных отделах дендритных букетов нарастало до 3-4 и более. Формирование дистальных отделов базальных дендритных букетов пирамидных нейронов продолжалось в подполях ТРО до 6-7 лет и по срокам практически совпадало с фазами дифференцировки и

специализации нейронов. Усложнение дендритных аппаратов пирамидных нейронов и интернейронов III и V слоев наблюдалось, в основном, от 2 до 6-7 лет за счет нарастания длины отдельных дендритов, а также числа и порядков их ветвлений. К 8-12 годам длина апикальных дендритов на срезе, начиная от тела пирамидного нейрона и до первичного терминального ветвления, варьировала в пределах от 50 до 100 мкм у нейронов III^1-III^2 подслоев, а у нейронов III^3 и V^1 подслоев - до 300 и более мкм (рис. 32).

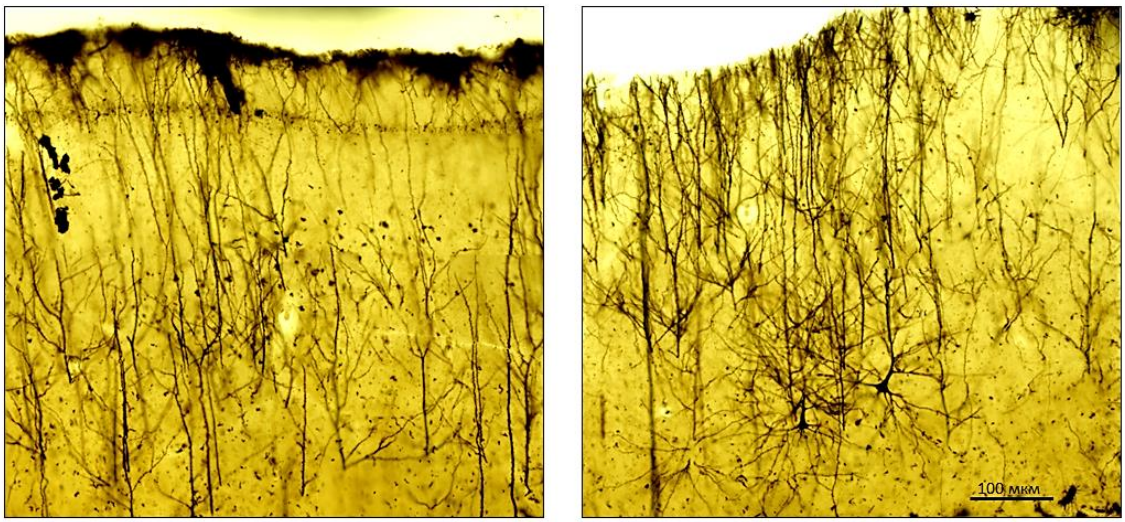

Рис. 32. Фиброархитектоника подполя 37ас в верхнем этаже височно-теменно-затылочной подобласти коры большого мозга (слои I-III) у мальчика 12 лет. Импрегнация азотнокислым серебром по Гольджи. Ув. 9х10 (пояснения в тексте).

Длина базальных дендритов у крупных и сверхкрупных нейронов III^3 и V^1 подслоев достигала 180-200 мкм.

Таким образом, значимые структурные преобразования цито- и фиброархитектоники височно-теменно-затылочной подобласти и поля 19 затылочной области неокортекса по нашим наблюдениям происходили не только на ранних этапах постнатального онтогенеза, но на протяжении всего периода детства и отличались по срокам и темпам возрастных изменений.

3.3. Возрастные изменения относительного содержания микроструктурных компонентов в задней ассоциативной коре

Для выявления особенностей возрастных изменений содержания микроструктурных компонентов в задней ассоциативной коре у детей от рождения до 12 лет на препаратах, окрашенных нитратом серебра по Петерсу с докраской по Нисслю, проводили изучение удельных объемов (УО) нейронов, волокон, глиоцитов и внутрикорковых кровеносных сосудов (рис.33) в наружной и внутренней пирамидных пластинках (цитоархитектонические слои III и V) во всех исследуемых корковых зонах ТРО и в поле 19 затылочной области коры.

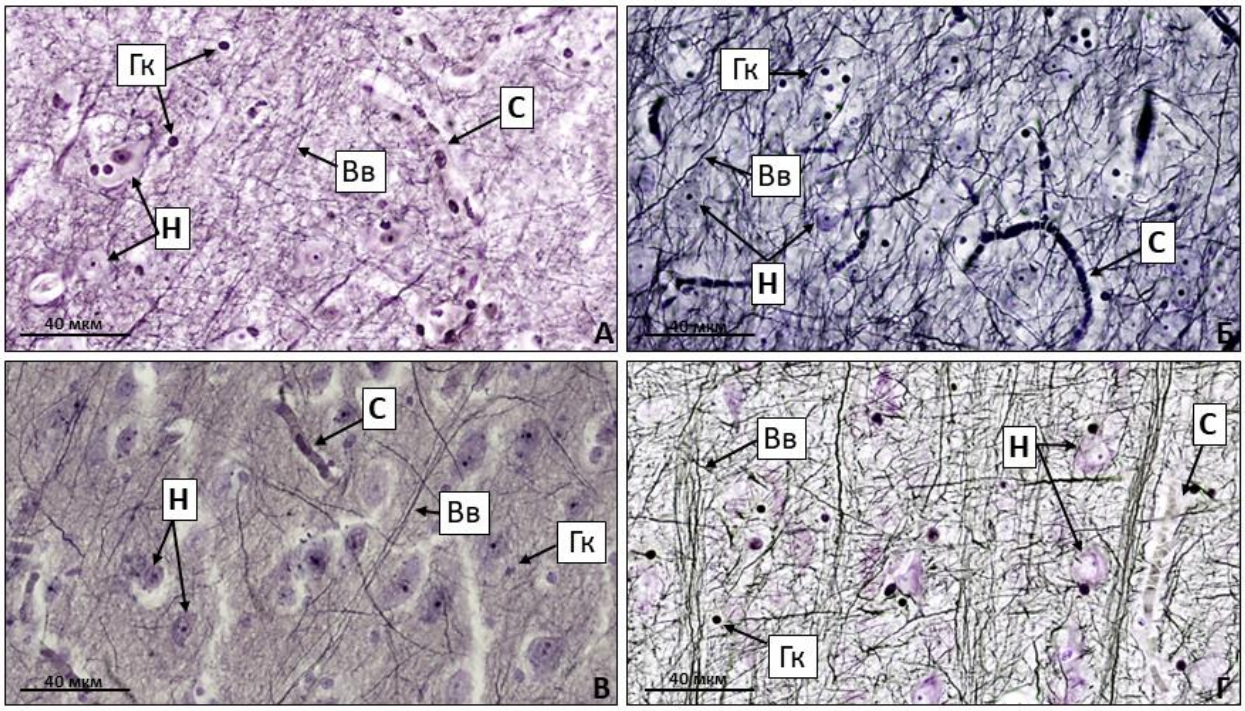

Рис. 33. Микроструктура подполя 37ас задней ассоциативной коры большого мозга:

А, Б – слой III; *В, Г* - слой V. *А, В* - ребенок 3 лет; *Б, Г* – ребенок 11 лет. Стрелками обозначены: Н – тела нейронов; Вв – внутрикорковые волокна, Гк – глиоциты, С – кровеносные сосуды.

Импрегнация азотнокислым серебром по Петерсу с докраской крезиловым фиолетовым по Нисслю. Ув. 20х10.

Наружная пирамидная пластинка (слой III). Применение стереометрического анализа позволило установить, что в III^3 подслое подполя 37ас височно-теменно-затылочной коры новорожденных УО нейронов составил в среднем 24,1±1,2%, УО внутрикорковых волокон - 22,9±1,2% (рис. 34, А). Благодаря интенсивной васкуляризации неокортекса относительное содержание кровеносных сосудов в подполе 37ас новорожденных достигало 31,3±1,6% и было наибольшим по сравнению с другими микрокомпонентами в этой корковой зоне. УО глиоцитов составил в среднем 21,7±1,2% (рис. 37, Б). По мере взросления детей УО нейронов уменьшался к 6 годам в 1,2 раза, а УО волокон нарастал к 2 годам в 1,2 раза и к 6 годам в 1,6 раза по сравнению с новорожденными. Относительное содержание кровеносных сосудов уменьшалось к 2 годам в 1,3 раза, к 6 годам в 1,6 раза и к 12 годам в 2,8 раза также по сравнению с новорожденными. От рождения до 8 лет наблюдалась тенденция к нарастанию содержания внутрикорковой глии, а к 9 годам ее УО значимо увеличился в 1,2 раза по сравнению с новорожденными. К 12 годам в III^3 подслое подполя 37ас относительное содержание нейронов составило 20,0±0,8%, волокон - 39,0±1,5%, кровеносных сосудов - 11,2±0,6% и глиоцитов - 29,8±1,6%. Таким образом, в III^3 подслое подполя 37ас относительное содержание волокон от рождения до 2 лет значимо нарастало за счет уменьшения процентного содержания кровеносных сосудов, а до 6 лет - нейронов и кровеносных сосудов. После 6 лет постепенное уменьшение УО сосудов продолжалось и сопровождалось нарастанием УО глиоцитов.

В III^3 подслое подполя 37а у новорожденных относительное содержание нейронов и волокон значимо не отличалось от их содержания в подполе 37ас и составляло соответственно в среднем 27,5±0,9% и 20,6±1,1% (рис. 35, А). Также между подполями 37ас и 37а новорожденных не было выявлено различий в содержании сосудов и глии, УО которых составлял в среднем соответственно 32,1±1,6% и 19,8±0,7% (рис. 35, Б). УО нейронов в подполе 37а уменьшался к 5 годам в 1,2 раза и к 11 годам в 1,5 раза, а УО волокон нарастал

к 2 годам в 1,4 раза и к 7 годам в 1,7 раза по сравнению с новорожденными детьми.

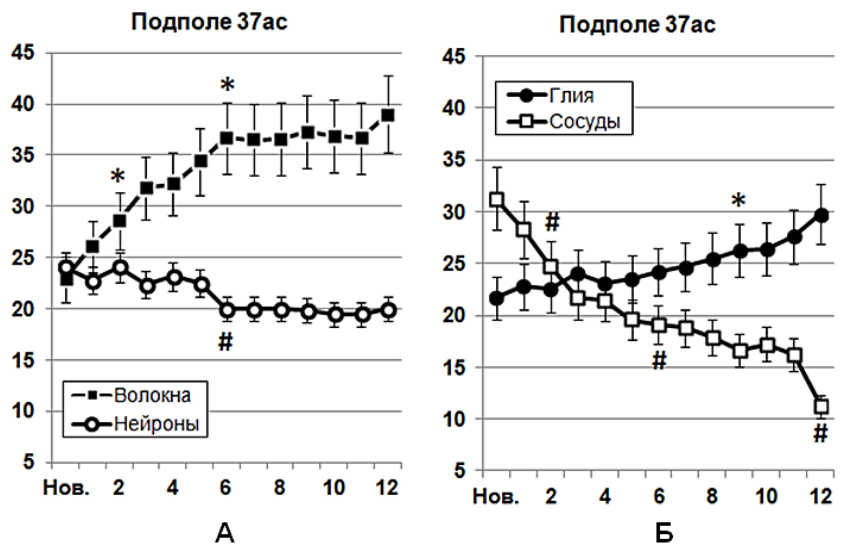

Рис. 34. Возрастные изменения удельных объемов нейронов, внутрикорковых волокон, кровеносных сосудов и глиоцитов в III^3 подслое подполя 37ас неокортекса у детей от рождения 12 лет.

Здесь и на рис. 35 - 41: *по оси абсцисс* – возраст в годах, *по оси ординат* – удельные объемы в %, *вертикальные отрезки* – доверительный интервал при $p<0,05$; *,# - изменения значимы по сравнению с новорожденными или значимыми изменениями в предыдущей возрастной группе. *А* и *Б* – пояснения в тексте.

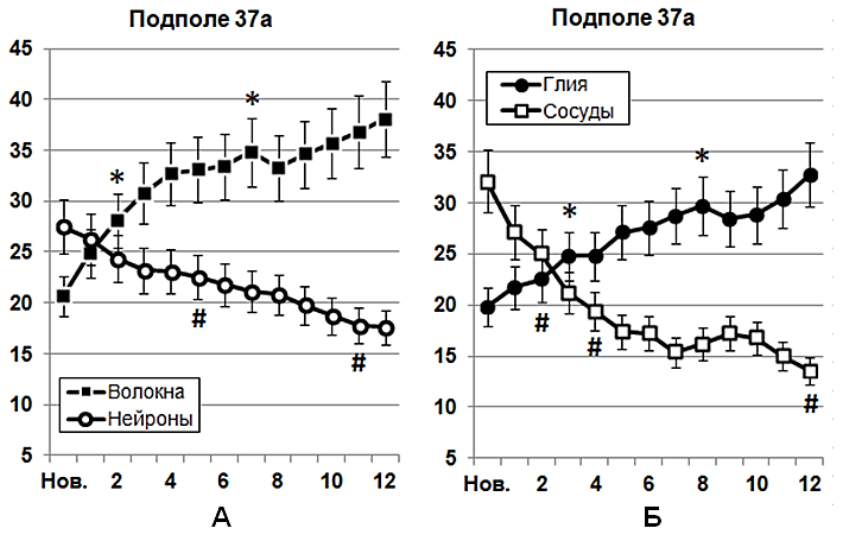

Рис. 35. Возрастные изменения удельных объемов нейронов, внутрикорковых волокон, кровеносных сосудов и глиоцитов в III^3 подслое подполя 37а неокортекса у мальчиков от рождения 12 лет.

Процентное содержание сосудов уменьшалось к 2 годам в 1,3 раза, к 4 годам в 1,7 раза и к 12 годам в 2,4 раза по сравнению с новорожденными. Как и в подполе 37ac, в подполе 37a относительное содержание глиального компонента от рождения до 12 лет постепенно нарастало, значимо увеличиваясь к 3 годам в 1,3 раза и к 8 годам в 1,5 раза по сравнению с новорожденными. К 12 годам в III^3 подслое подполя 37a УО нейронов составило 17,6±1,6%, волокон - 38,1±2,2%, кровеносных сосудов - 13,5±1,2% и глиоцитов - 32,8±2,2%.

Как следует из полученных данных, в подполе 37a, как и в подполе 37ac, к 2 годам отмечалось нарастание УО волокон за счет уменьшения относительного содержания внутрикорковых сосудов. От 2 до 7 лет увеличение УО волокон происходило в результате уменьшения процентного содержания нейронов и сосудов. Снижение относительного содержания сосудов сопровождалось нарастанием процентного содержания глиоцитов.

В III^3 подслое подполя 37d коры новорожденных УО нейронов составлял в среднем 32,5±1,1%, что был значимо больше аналогичных показателей в подполях 37ac и 37a. Относительное содержание волокон составило в среднем 23,0±1,1% и не отличалось от УО волокон в остальных исследованных подполях (рис. 36, А). Процентное содержание кровеносных сосудов составляло 24,2±0,8% и было значимо меньше по сравнению с подполями 37ac и 37a. УО глиоцитов было таким же, как и в остальных исследованных подполях и составляло в среднем 20,3±1,4% (рис. 36, Б).

УО нейронов в подполе 37d уменьшался к концу 1 года в 1,4 раза и к 8 годам в 2,3 раза, а УО волокон увеличивался к 4 годам в 1,3 раза и к 8 годам в 1,6 раза по сравнению с новорожденными. Относительное содержание сосудов от рождения до 5–6 лет оставалось стабильным, но значимо уменьшалось к 7 годам в 1,5 раза и к 10 годам в 2,2 раза по сравнению с новорожденными. УО внутрикорковой глии нарастал к 2 годам в 1,3 раза и к 7 годам в 1,7 раза также по сравнению с новорожденными. К 12 годам в III^3 подслое подполя 37d

относительное содержание нейронов составило 12,5±1,3%, волокон - 39,1±2,4%, кровеносных сосудов - 10,8±0,7% и глиоцитов - 37,6±2,4%.

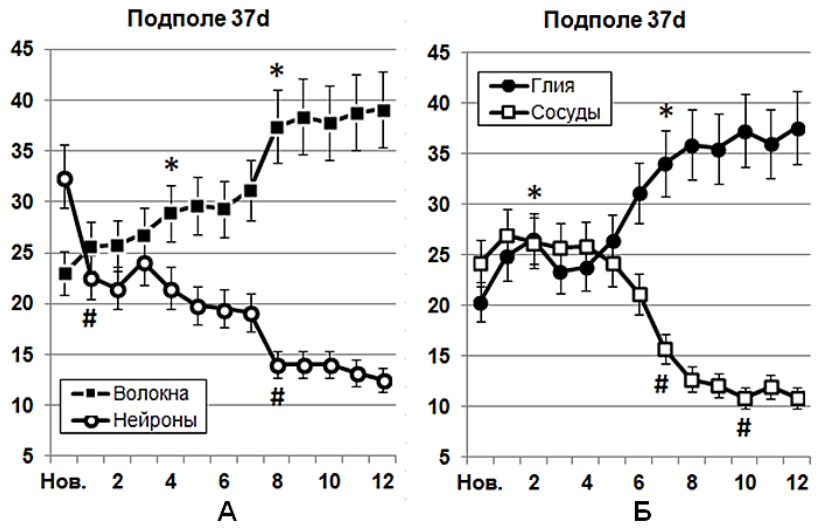

Рис. 36. Возрастные изменения удельных объемов нейронов, внутрикорковых волокон, кровеносных сосудов и глиоцитов в III[3] подслое подполя 37d неокортекса у мальчиков от рождения 12 лет.

Из полученных данных следует, что в подполе 37d, в отличие от остальных исследованных подполей ТРО, в первые два года жизни происходило значимое снижение относительного содержания нейронов и нарастание содержания глии без изменений УО волокон и сосудов. Нарастание УО волокон отмечалось только к 4 годам – на 2 года позже по сравнению с остальными подполями. После 6 лет в подполе 37d, как и в других подполях ТРО, наблюдалось нарастание УО волокон и глиоцитов за счет уменьшения относительного содержания нейронов и кровеносных сосудов.

В III[3] подслое поля 19 затылочной области коры у новорожденных УО нейронов не отличалось от показателей в подполях 37a и 37d и составляло 34,2±0,6%. Относительное содержание нейронов в поле 19 новорожденных было значимо больше по сравнению с аналогичным показателем в подполе 37ac в составе ТРО, расположенном рядом с полем 19 на латеральной поверхности левого полушария. Относительное содержание волокон в поле 19 было меньше, чем в подполе 37ac, и составило 18,1±0,4% (рис. 37, А). УО

внутрикорковых микрососудов и глиоцитов в поле 19 новорожденных не превышало в среднем 28,4±0,6% и 19,3±0,4% соответственно (рис. 37, Б). В процессе возрастных структурных преобразований затылочной коры у детей относительное содержание нейронов в поле 19 уменьшалось к концу 1 года в 1,1 раза, к 3 годам – в 1,3 раза и к 5 годам – в 1,7 раза, а УО волокон увеличивался к 2 годам в 1,3 раза, к 4 годам – в 1,8 раза и к 10 годам – в 2,1 раза по сравнению с новорожденными. Относительное содержание кровеносных сосудов оставалось стабильным в течение первого года жизни, затем уменьшалось к 2 годам в 1,2 раза, к 4 годам – в 1,4 раза и к 10 годам – в 1,8 раза по сравнению с новорожденными. УО глиоцитов увеличивался к 2 годам в 1,2 раза и к 10 годам – в 1,4 раза также по сравнению с новорожденными. К 12 годам в III^3 подслое поля 19 относительное содержание нейронов составило 19,2±1,6%, волокон - 38,4±1,8%, кровеносных сосудов - 14,2±1,4% и глиоцитов - 28,2±1,4%.

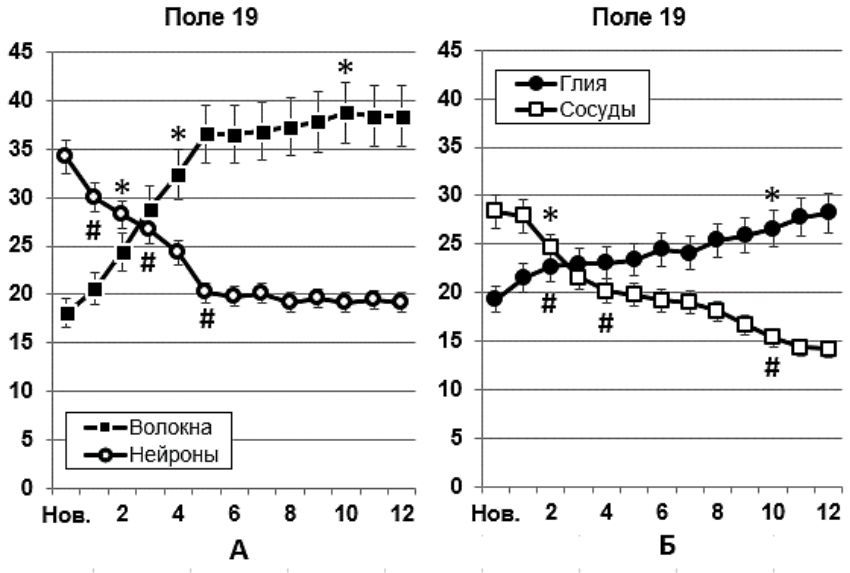

Рис. 37. Возрастные изменения удельных объемов нейронов, внутрикорковых волокон, кровеносных сосудов и глиоцитов в III^3 подслое поля 19 неокортекса у мальчиков от рождения 12 лет.

Из полученных данных следует, что в ассоциативном поле 19 затылочной области коры относительная стабилизация УО нейронов наблюдалась раньше по сравнению с подполями ТРО, а именно к 5 годам.

Нарастание относительного содержания волокон было синхронизировано с уменьшением УО внутрикорковых сосудов. На этапе раннего детства (на 2 году жизни) и на этапе второго детства (на 10 году жизни) увеличение УО волокон сопровождалось значимым нарастанием относительного содержания внутрикорковой глии.

Внутренняя пирамидная пластинка (слой V). Изучение изменения удельных объемов микроструктурных компонентов в слое V височно-теменно-затылочной подобласти коры большого мозга показало, что у новорожденных в подполе 37ас УО нейронов составил в среднем 38,6±1,6%, УО внутрикорковых волокон - 17,3±1,1% (рис. 38, А). Относительное содержание внутрикорковых сосудов, как и содержание глиоцитов, было ниже по сравнению с нейронами и составило соответственно 24,1±0,9% и 20,0±1,2% (рис. 38, Б).

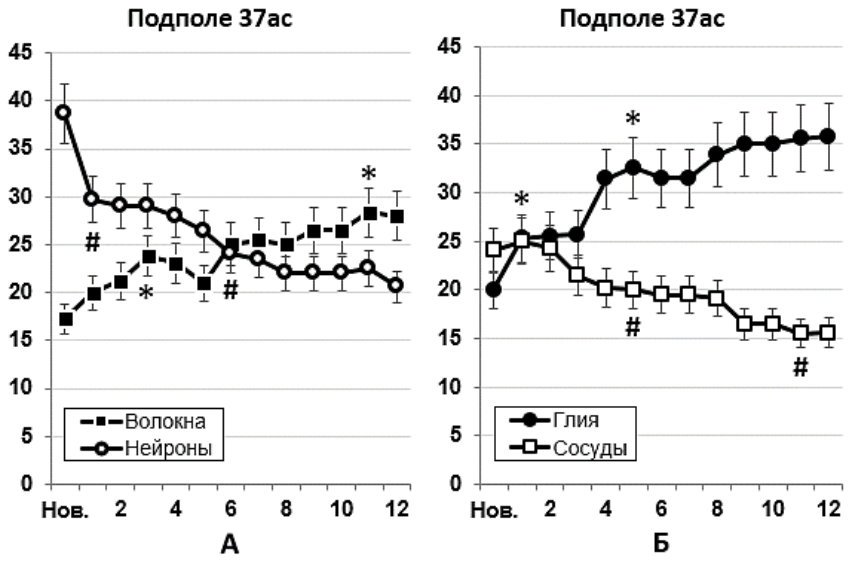

Рис. 38. Возрастные изменения удельных объемов нейронов, внутрикорковых волокон, кровеносных сосудов и глиоцитов в V^1 подслое подполя 37ас неокортекса у мальчиков от рождения до 12 лет.

В ходе постнатального развития УО нейронов уменьшался к концу первого года жизни в 1,3 раза и к 6 годам – в 1,6 раза, а УО волокон нарастал к 3 годам в 1,4 раза и к 11 годам – в 1,6 раза по сравнению с новорожденными. Относительное содержание кровеносных сосудов уменьшалось к 5 годам в 1,2 раза и к 11 годам в 1,6 раза по сравнению с новорожденными. В отличие от верхней пирамидной пластинки относительное содержание глиоцитов во внутренней пирамидной пластинке в подполе 37ас увеличивалось уже в течение первого года жизни в 1,3 раза и продолжало нарастать к 5 годам в 1,6 раза в сравнении с новорожденными. К 12 годам в V1 подслое подполя 37ас относительное содержание нейронов составило 20,6±1,2%, волокон - 28,0±1,2%, кровеносных сосудов - 15,6±1,2% и глиоцитов - 35,8±2,8%.

Таким образом, в V^1 подслое подполя 37ас наиболее значимые изменения УО всех микроструктурных компонентов наблюдались до 6 лет. Позднее относительное содержание нейронов и глиоцитов оставалось стабильным, а УО волокон продолжал нарастать вплоть до 11 лет параллельно со снижением процентного содержания внутрикорковых сосудов.

В подполе 37а новорожденных УО нейронов значимо не отличалось от их содержания в подполе 37ас и составляло 36,0±1,6% (рис. 39, А). Относительное содержание волокон в этом подполе ТРО было значимо больше, а внутрикорковых сосудов – значимо меньше, чем в подполе 37ас, и составляло соответственно 25,0±1,1% и 18,0±1,1%. УО глиоцитов, как и УО нейронов, не имело значимых отличий от соответствующего показателя в подполе 37ас и в среднем достигало 21,0±1,3% (рис. 39, Б). В ходе постнатальных структурных преобразований УО нейронов в V^1 подслое подполя 37а уменьшался к концу 1 года в 1,3 раза и к 6 годам - в 1,8 раза, а УО волокон нарастал к 3 годам в 1,2 раза и к 11 годам - в 1,4 раза по сравнению с новорожденными детьми. Процентное содержание сосудов уменьшалось к 9 годам в 1,2 раза, а относительное содержание глиального компонента постепенно нарастало, значимо увеличиваясь к концу 1 года в 1,3 раза и к 6 годам в 1,6 раза по сравнению с новорожденными. К 12 годам в V^1 подслое

подполя 37а УО нейронов составило 17,6±1,6%, волокон - 38,1±2,2%, кровеносных сосудов - 13,5±1,2% и глиоцитов - 32,8±2,2%.

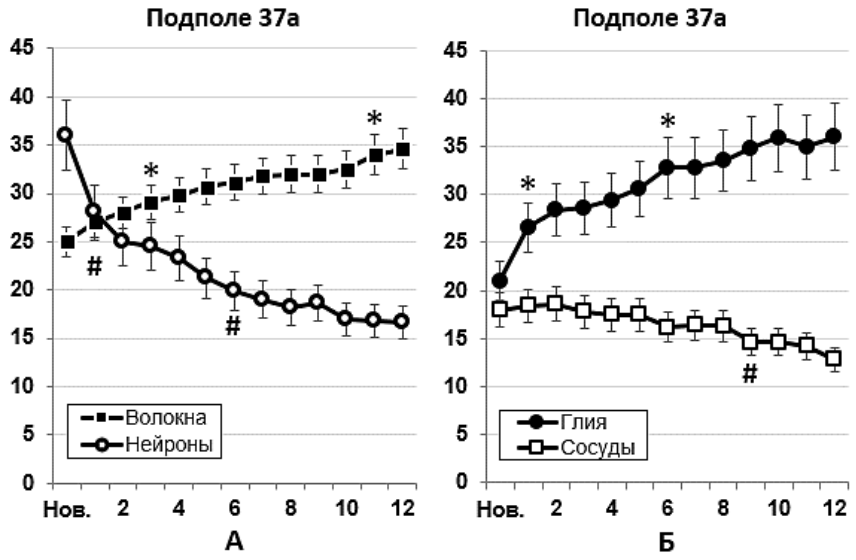

Рис. 39. Возрастные изменения удельных объемов нейронов, внутрикорковых волокон, кровеносных сосудов и глиоцитов в V^1 подслое подполя 37а неокортекса у мальчиков от рождения до 12 лет.

Как следует из полученных данных, в V^1 подслое подполя 37а, как и в подполе 37ас, наиболее существенные изменения относительного содержания микроструктурных компонентов происходили до 6 лет. Однако нарастание внутрикоркового волокнистого компонента и уменьшение сосудистого компонента наблюдались позднее – к 9–11 годам.

В V^1 подслое подполя 37d у новорожденных УО нейронов и УО волокон не отличались от соответствующих показателей в подполе 37а и составляли в среднем соответственно 37,0±0,8% и 23,3±1,2% (рис. 40, А). Процентное содержание кровеносных сосудов составляло 21,8±1,1%, глиоцитов - 17,9±1,1%, незначительно отличаясь от соответствующих показателей в подполе 37а (рис. 40, Б).

УО нейронов в V^1 подслое подполя 37d уменьшался к концу 1 года в 1,2 раза, к 3 годам – в 1,4 раза и к 8 годам в 1,8 раза, а УО волокон увеличивался к 5 годам в 1,2 раза и к 10 годам в 1,5 раза по сравнению с новорожденными.

Относительное содержание сосудов от рождения до 4 лет оставалось стабильным, но к 5 годам значимо уменьшилось в 1,3 раза с новорожденными. УО глиоцитов нарастал к концу 1 года в 1,4 раза и к 6 годам в 1,8 раза также по сравнению с новорожденными. К 12 годам в V^1 подслое подполя 37d УО нейронов составило 15,4±1,4%, волокон - 35,8±2,2%, кровеносных сосудов - 13,6±1,2% и глиоцитов - 35,2±2,3%.

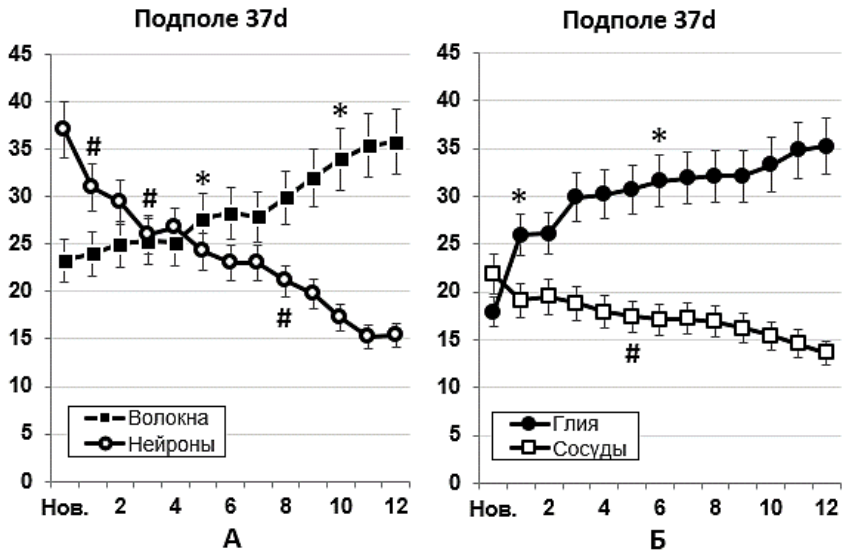

Рис. 40. Возрастные изменения удельных объемов нейронов, внутрикорковых волокон, кровеносных сосудов и глиоцитов в V^1 подслое подполя 37d неокортекса у мальчиков от рождения до 12 лет.

Из полученных данных следует, что в V^1 подслое подполя 37d, так же, как и в остальных исследованных подполях ТРО, наиболее значимые изменения УО всех микроструктурных компонентов происходили до 6 лет. У детей старше 6 лет в V^1 подслое подполя 37d относительное содержание кровеносных сосудов и глиоцитов не изменялось, а УО волокон продолжил нарастать вплоть до 10 лет параллельно с уменьшением процентного содержания нейронов.

В V^1 подслое поля 19 затылочной области коры у новорожденных УО нейронов не отличался от соответствующих показателей в подполях ТРО и составлял в среднем 35,9±0,8% (рис. 41, А). УО волокон составил 15,8±0,8%,

что было значимо меньше по сравнению с аналогичными показателями подполей 37a и 37d на нижнемедиальной и медиальной поверхностях левого полушария, но не отличалось от УО волокон в подполе 37ac на его латеральной поверхности. УО внутрикорковых микрососудов и глиоцитов в поле 19 новорожденных составляло в среднем соответственно 23,8±1,1% и 24,5±0,8% (рис. 41, Б).

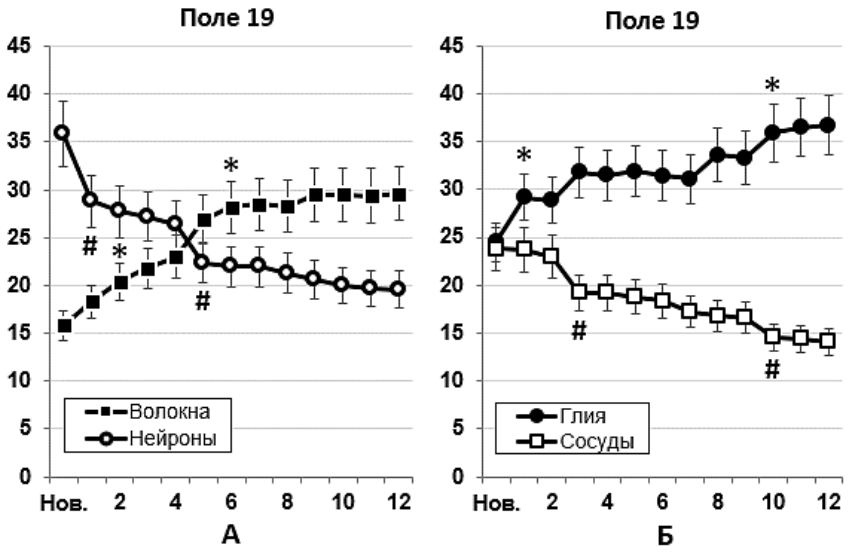

Рис. 41. Возрастные изменения удельных объемов нейронов, внутрикорковых волокон, кровеносных сосудов и глиоцитов в V^1 подслое поля 19 неокортекса у мальчиков от рождения до 12 лет.

В ходе возрастных структурных преобразований в V^1 подслое поля 19 относительное содержание нейронов уменьшалось к концу 1 года в 1,2 раза и к 5 годам – в 1,6 раза, а УО волокон увеличивался к 2 годам в 1,3 раза и к 6 годам – в 1,8 раза по сравнению с новорожденными. Относительное содержание кровеносных сосудов оставалось стабильным в течение первых 2 лет жизни, затем уменьшалось к 3 годам в 1,2 раза и к 10 годам – в 1,6 раза по сравнению с новорожденными. УО глиоцитов нарастал к концу 1 года в 1,2 раза и к 10 годам – в 1,5 раза также по сравнению с новорожденными. К 12 годам в V^1 подслое поля 19 относительное содержание нейронов составило

19,6±2,8%, волокон - 29,6±3,2%, кровеносных сосудов - 14,1±1,6% и глиоцитов - 36,7±2,4%.

Полученные данные демонстрируют, что в V^1 подслое поля 19 затылочной области коры, так же, как и в исследованных подполях ТРО, изменения процентного содержания всех микроструктурных компонентов происходило до 6-летнего возраста. У детей на возрастном промежутке от 6 до 10 лет продолжалось нарастание УО глиоцитов и уменьшение УО внутрикорковых кровеносных сосудов.

Таким образом, в процессе постнатального онтогенеза удельные объемы микроструктурных компонентов в разных зонах задней ассоциативной коры и в ее слоях III и V изменяются гетерохронно, но с одинаковой направленностью: нарастание удельного объема волокон до 8-11 лет происходит за счет уменьшения удельного объема нейронов (преимущественно до 5-6 лет) и удельного объема кровеносных сосудов. Постепенное уменьшение удельных объемов внутрикорковых сосудов сопровождается нарастанием удельного объема глиоцитов.

Глава 4. Обсуждение результатов исследования

4.1. Возрастные особенности морфофункционального развития задней ассоциативной коры большого мозга детей в постнатальном онтогенезе

Полученные данные позволяют констатировать, что у типично развивающихся детей от рождения до 12 лет возрастные структурные преобразования в различных зонах задней ассоциативной коры имеют сходную направленность. В то же время не вызывает сомнений, что каждая из исследованных корковых зон отличается по срокам микроструктурных постнатальных преобразований и характеризуется локальными особенностями, связанными со спецификой их морфофункциональной специализации.

У ***новорожденных*** исследованные подполя ТРО и поле 19 затылочной области коры по данным количественного анализа макроструктурных параметров не отличались по величине коркового поперечника, однако имели значимые различия по толщине наиболее функционально значимых цитоархитектонических слоев, а именно – наружной и внутренней пирамидных пластинок (слои III и V), в которых на восходящем онтогенезе отмечаются существенные постнатальные микроструктурные изменения. Во всех подполях поля 37 слои III и V не были разделены на подслои, а толщина III слоя была более, чем в 2 раза больше по сравнению со слоем V. Пирамидные нейроны отличались незрелостью формы, относились к мелкоклеточным размерным классам и имели в большинстве своем слабое развитие дендритных арборизаций. Наиболее дифференцированные нейроны пирамидной формы с закругленным основанием наблюдались в слое V и прилежащем к нему слое VI. Размеры нейронов в слое III были в 1,7-2,1 раза крупнее в ТРО по сравнению с полем 19. Во всех изученных корковых зонах присутствовали радиарные волокна, однако компактные радиарные пучки внутрикорковых волокон на уровне V слоя оказались несформированными. Как в области ТРО, так и в поле 19 отмечалось высокое относительное

содержание нейронов и внутрикорковых сосудов, а также и сравнительно более низкое относительное содержание внутрикорковых волокон и глиоцитов.

Многие из указанных особенностей микроструктуры коры новорожденных были описаны ранее (Conel J.L.R., 1939) и характерны для различных зон неокортекса. Однако полученные нами данные о различиях по толщине слоев, размерах и степени дифференцировки отдельных нейронов, проявляющихся уже сразу после рождения в различных зонах задней ассоциативной коры, свидетельствуют не только о структурной, но и о функциональной специализации исследованных корковых локусов. Эти данные подтверждаются результатами современных исследований мультисенсорного восприятия у новорожденных, в ходе которых была обнаружена активация задней ассоциативной коры в ответ на изменение размера зрительного объекта и интенсивности слухового стимула (Orioli G. et al., 2018). Полученные нами данные о структурных особенностях подполей ТРО у новорожденных могут учитываться для обоснования ранней чувствительности развивающегося мозга к мультисенсорным событиям наряду с поведенческими доказательствами, полученными с применением современных нейрофизиологических методик (Nava E. et al., 2023).

В ***течение первого года жизни*** нарастание коркового поперечника задней ассоциативной коры происходило на разных поверхностях левого полушария в разные сроки. У младенцев в подполе 37ac и поле 19 на латеральной поверхности височной и затылочной долей толщина коры увеличивалась к 3, 6 и 9 мес, в подполях 37a и 37d на нижнемедиальной и медиальной поверхностях височной доли соответственно – к 5 и 12 мес. Различия между корковыми зонами по толщине коры оказались значимыми у детей в возрасте 3 мес, а также от 5 до 7 мес и в 9 мес. По темпам нарастания толщины коры у детей от 3 до 9 мес поле 19 заметно опережало подполя ТРО. При этом подполе 37d даже к 12 мес все еще отставало от поля 19 по этому показателю.

Толщина наружной пирамидной пластинки нарастала более высокими темпами по сравнению с корковым поперечником, но в разные сроки в различных корковых зонах: в подполях 37ac и 37d –к 2 и 5-6 мес, а в подполе 37a и поле 19 – к 3 и 8-9 мес, что свидетельствует о разных сроках формирования функциональных нейросетей с их участием. Темпы роста слоя V в толщину были почти в 1,5-1,8 раза ниже по сравнению со слоем III. Это наблюдение позволяет предположить, что, по-видимому, слои нижнего этажа коры, закладка которых в пренатальном онтогенезе происходит раньше по сравнению с верхними цитоархитектоническими слоями, к моменту рождения оказываются более сформированными, и их постнатальные преобразования менее интенсивны и продолжительны по сравнению с верхними слоями. Аналогичная точка зрения о более раннем формировании в онтогенезе корковых проекционных слоев V-VI по сравнению с ассоциативным слоем III подтверждается современными исследованиями нейрогенеза в неокортексе млекопитающих на молекулярном и клеточном уровнях (Ohtsuka T. et al., 2019; Bansod S. et al., 2017). Данные по определению времени формирования неокортикальных слоев, полученные путем анализа экспрессии miRNA в процессе нейрогенеза, свидетельствуют о существенных различиях в темпах формирования и развития слоев верхнего (слои IV, III и II) и нижнего (слои VI и V) этажей коры (Shu P. et al., 2019).

При этом локальные различия в сроках нарастания толщины слоя были более выраженными во внутренней пирамидной пластинке по сравнению с наружной, что отражает различие темпов формирования корково-таламо-кортикальных и межкорковых связей нейронов в составе этой пластинки в каждой отдельной зоне задней ассоциативной коры (Sherman S.M., 2017). Значимый прирост в подполе 37ac происходил в течение первых двух месяцев жизни, в подполях 37a и 37d – к 4-5 и 7-8 мес. В поле 19 затылочной области коры прирост толщины слоя V осуществлялся интенсивнее, чем в подполях ТРО, и происходил практически на протяжении всего первого года жизни, а именно – к 1, 4, 9 и 11 мес.

После 3 мес и вплоть до 12 мес рост и дифференцировка пирамидных нейронов в III^3 подслое всех подполей ТРО и поля 19 затылочной области коры носили гетерохронный и гетеродинамический характер. Значимые приросты размеров нейронов в наружной пирамидной пластинке происходили в 3, 4-5 и 8-9 мес, а в подполе 37d и поле 19 – и в 12 мес, что в основном совпадает по срокам с нарастанием поперечника слоя III и толщины коры в целом. Во внутренней пирамидной пластинке нарастание размеров нейронов происходило в разных зонах коры на возрастных отрезках от 3 до 6 и от 8 до 11 мес. При этом интенсивность увеличения размеров пирамидных нейронов слоя III в подполях 37ac и 37a была выше, а в подполе 37d – ниже, чем в слое V. В поле 19 нарастание площади профильных полей пирамидных нейронов в слое III было не только более интенсивным, но и опережающим по срокам и темпам по сравнению со слоем V. Из этого следует, что рост размеров пирамидных нейронов ассоциативного слоя III, сформировавшегося в пренатальном периоде позднее, чем слой V, на первом году жизни происходит интенсивнее и более динамично по сравнению с пирамидными нейронами в нижнем проекционном этаже коры в ее задней ассоциативной области. Из этого также следует, что в более интенсивно нарастающей в толщину верхней пирамидной пластинке по сравнению с другими цитоархитектоническими слоями происходит и более выраженное увеличение размеров пирамидных нейронов, за исключением подполя 37d, в котором на возрастных промежутках от 2 до 4 мес и от 9 до 12 мес наблюдалось отставание в темпах роста толщины слоя III по сравнению с подполем 37ac и полем 19. Полученные нами данные служат дополнительным подтверждением так называемой «объединяющей теории» (Marín-Padilla M., 1992, 2001), увязывающей рост и развитие пирамидных нейронов с формированием и ростом цитоархитектонических слоев. В соответствии с этой теорией пирамидный нейрон неокортекса структурно и функционально зафиксирован в положении между слоем I и кортикальной глубиной его тела. Нарастание толщины слоя вынуждает наращивать апикальные дендриты расположенных в нем пирамидных

нейронов, стимулирует рост их тела и функциональное развитие, что и подтверждается на нашем материале.

Начиная с конца 1 мес, и особенно в 3 мес, во всех корковых зонах задней ассоциативной коры начинали формироваться компактные пучки внутрикорковых радиарных волокон. Это позволяет предположить, что каждая из исследованных корковых зон благодаря массе эфферентных волокон нейронов III слоя не только участвует в формировании многочисленных внутрикорковых и межкорковых ассоциативных связей, но и специфически интегрирована в функционально специализированные нейросети в системе коннектома мозга человека. В связи с этим, вероятно, наиболее значимыми временными промежутками для развития механизмов мозговой деятельности, связанной с активностью нейронов наружной пирамидной пластинки в задней ассоциативной коре, являются 3-5 и 8-9 месяцы жизни типично развивающихся младенцев. Сходные этапы структурно-функциональных преобразований задней ассоциативной коры в течение первого года жизни были обнаружены и в нейрофизиологических исследованиях. В частности, было продемонстрировано, что связность восприятия зрительных и слуховых сенсорных раздражителей с участием ТРО доступна детям, начиная с 4-х месячного возраста (Begum A.J. et al., 2021). В различных условиях целевого выбора зрительного стимула с активным вовлечением ТРО и нижнетеменной области коры его эффективность выше у детей 9 мес по сравнению с детьми 3 и 6 мес (Amso D. et al., 2008). Корковые зоны вентрального зрительного пути с участием подполя 37a избирательно настраиваются на обработку лиц по сравнению с нелицевыми стимулами, начиная с 3-х месячного возраста (Conte S. et al., 2020). К этому же возрасту формируется затылочный фокус α-ритма, а также регистрируется ритмологическая активность на медиальной поверхности затылочной доли в ответ на эмоционально окрашенные выражения лица в зонах локализации подполя 37d и поля 19 (Фарбер Д.А., 1967; Xie W. et al., 2019). Тем не менее, 3-месячные дети не предпочитают лица ни в динамических, ни в статических, ни в аудио-визуальных наборах

стимулов, в то время как дети 6 мес демонстрируют явное предпочтение лица и удержание на нем внимания, что свидетельствует об усложнении механизмов обработки информации с участием мультифункциональных ассоциативных связей (Frank M.C. et al., 2014). Такая сложная форма перцептивной деятельности, как зрительно-слуховой гнозис с участием височно-затылочных отделов мозга осуществляется в тесном взаимодействии с теменной корой, обеспечивая как сукцессивные, так и симультанные процессы восприятия действительности (Chen L. et al., 2019).

Как свидетельствуют клинические данные, при очаговом поражении задней ассоциативной коры также нарушается возможность оперирования с пространственно ориентированными объектами, зрительно-пространственное восприятие, речь, праксис, наглядно-действенное мышление, счетные операции, выражение эмоций и другие процессы, для реализации которых необходим пространственный анализ и синтез мультисенсорной информации (Faroqi-Shah Y. et al., 2018; Jung R.E. et al., 2007; Sebastian R. et al., 2014). По нашим данным структурная основа для будущей реализации этих процессов формируется в значительной степени уже к концу первого полугодия жизни ребенка.

Полученные данные дают основание констатировать сходную направленность микроструктурных изменений в различных зонах задней ассоциативной коры у детей на первом году жизни. Для всех исследованных корковых зон характерен двухфазный рост коры в толщину, а также отмечены опережающие темпы нарастания толщины слоя III по отношению к общему корковому поперечнику, относительная стабильность размеров пирамидных нейронов в III^3 подслое от рождения до 3 месяцев и их интенсивное увеличение от 3 до 8-9 мес.

От 1 года до 3 лет толщина коркового поперечника в исследованных зонах задней ассоциативной коры постепенно увеличивалась, при этом значимые среднегрупповые изменения этого параметра к 3 годам по сравнению с показателями годовалых детей не были зарегистрированы, однако

сохранялись количественные различия между корковыми зонами. У детей в возрасте 1-2 лет в поле 19 толщина коры была больше по сравнению с подполями 37a и 37d, а у детей 3 лет – больше по сравнению со всеми подполями ТРО. Толщина ассоциативного слоя III оставалась относительно стабильной, но также различалась в разных корковых зонах. На возрастном промежутке от 1 до 2 лет в поле 19 поперечник слоя III был значимо больше по сравнению подполями 37a и 37d, а к 3 годам эти различия сглаживались. Тенденция к увеличению толщины коры у детей от 1 до 3 лет все же имела место и происходила за счет нарастания поперечника внутренней пирамидной пластинки в подполях ТРО к 2 годам, в поле 19 – к 3 годам. Наблюдаемая нами динамическая стабильность макроструктурных параметров, по-видимому, имеет непосредственное отношение к достижению определенного уровня функциональных показателей, характерных для задней ассоциативной коры детей на раннем этапе постнатального онтогенеза к концу 3 года жизни, что подтверждается исследованиями возрастных особенностей зрительного внимания и зрительного восприятия у типично развивающихся детей на протяжении от 6 мес до 3 лет (Sacrey L.-A.R. et al., 2013).

Несмотря на замедленные темпы роста коры в толщину, в неокортексе детей от 1 до 3 лет происходили значительные микроструктурные изменения. Во всех исследованных корковых зонах наблюдалась интенсивная типизация формы пирамидных нейронов: на латеральной и нижнемедиальной поверхности височной и затылочной долей она была наиболее выражена преимущественно до 2-х лет, а на медиальной поверхности - до 3-х лет. От 1 до 3 лет в слое III всех корковых зон, за исключением подполя 37a, а также в слое V поля 19 увеличивались среднегрупповые показатели площади профильных полей пирамидных нейронов, в 2-3 раза нарастало число размерных классов нейронов со сдвигом в сторону крупноклеточных классов. От 1 до 3 лет на уровне III и V слоев четко оформлялись вертикальные дендритные пучки. В наружной и внутренней зернистых пластинках (слои II и IV соответственно) и других цитоархитектонических слоях происходило

увеличение размеров интернейронов разных типов, нарастание длины и увеличение числа их дендритных ветвлений.

Существующие во всех цитоархитектонических слоях ГАМК-ергические интернейроны в процессе продолжительного постнатального развития различными способами вносят свой вклад в ключевые аспекты функционального созревания коры головного мозга, от выполнения трофической роли до стимуляции незрелых нейронных сетей. В экспериментальных моделях на грызунах было показано, что в зрительной коре головного мозга нарастание способности тормозных интернейронов продуцировать и высвобождать ГАМК постепенно повышается вплоть до наступления половой зрелости (Huang Z.J. et al., 2007). ГАМК-ергические интернейроны играют важную роль в реализации таких мозговых процессов, как рабочая память, когнитивная деятельность, внимание или социальное взаимодействие (Mederos S. et al., 2019). Интернейроны, как и пирамидные нейроны, оказывают большое влияние на изменение пластичности нейросетей в процессе постнатального развития путем изменения проводимости и сопротивления мембран, а также повышения экспрессии ионных каналов на их клеточной мембране, что непосредственно связано с увеличением клеточного тела и нейритов (Lazarus M.S. et al., 2011). Эти изменения происходят наиболее интенсивно накануне критического периода в развитии, наступающего в момент перехода от одного возрастного этапа к другому (Le Magueresse C. et al., 2013), что мы и наблюдали на нашем материале на возрастном промежутке от 1 года до 3 лет. Кроме того, известно, что тормозные интернейроны своими ГАМК-ергическими терминалями проецируются в микрососуды и, взаимодействуя с микрососудистым руслом, регулируют микроциркуляцию, стимулируя перфузию коры (Vaucher E. et al., 2000). Эта функция приобретает особую значимость на фоне наблюдаемого нами уменьшения удельного объема внутрикорковых микрососудов на данном возрастном промежутке.

Толщина радиарных пучков волокон на уровне V слоя значимо увеличивалась от 1 до 2 лет в поле 19 и от 1 до 3 лет в подполях ТРО. Во всех корковых зонах, за исключением подполя 37ас, нарастало и расстояние между радиарными пучками. В большинстве исследованных корковых зон на уровне слоя III к 2-3 годам по сравнению с новорожденными отмечался рост удельных объемов внутрикорковых волокон и глиоцитов, а также уменьшение относительного содержания нейронов и внутрикорковых кровеносных сосудов. Так называемая запрограммированная гибель нейронов с уменьшением их популяции на 20-30% на ранних этапах постнатального онтогенеза известна давно и описана подробно (Gohlke J.M. et al., 2007; Goodhill G.J., 2018), однако на одновременное с гибелью нейронов нарастание удельного объема внутрикорковой астроцитарной глии обращали внимание недостаточно. Между тем, по нашим данным наблюдалось увеличение относительного содержания глиоцитов в слое III задней ассоциативной коры у детей 2-3 лет и в слое V к концу первого года жизни. По нашему мнению, этот процесс имеет большое значение для роста и дифференцировки нейронов, так как от глиальные клетки могут влиять на рост дендритов в длину, на направление их роста, а также на локализацию и форму дендритных рецептивных структур, таких как дендритные шипики разного типа. Помимо влияния на приобретение нейронами надлежащей формы, глия играет важную роль в контроле и поддержании активности нейронов, способствует их надежному функционированию (Procko C. et al., 2010). Кроме того, астроцитарная глия, наряду с ГАМК-ергическими нейронами, может оказывать влияние на метаболические процессы в коре путем влияния на микроциркуляцию в неокортексе. Наблюдаемый рост относительного содержания глиальных клеток можно рассматривать как компенсаторный процесс, имеющий большое значение для адаптации нейронов к функциональным нагрузкам в процессе их роста и развития (Ишунина Т.А., Боголепова И.Н. и соавт., 2020).

Данные о микроструктурных преобразованиях задней ассоциативной коры у детей в возрасте от 1 до 3 лет свидетельствуют о комплексных морфофункциональных изменениях мозговой деятельности на данном этапе развития, что подтверждается и результатами нейрофизиологических и нейропсихологических исследований (Фарбер Д.А., 2014). В то же время структурные преобразования на этапе раннего детства послужили основанием для новых качественных изменений мозговой деятельности детей в последующие годы.

От 4 до 7 лет нами выявлено нарастание коры в толщину: к 4 годам - в поле 19 затылочной области, к 6 годам – в подполе 37a, к 7 годам – в подполях 37ac и 37d ТРО. На этом возрастном отрезке наибольший прирост толщины коры наблюдался в подполе 37d (в среднем на 22,3%), наименьший – в поле 19 (на 8,6%), а в подполях 37ac и 37a прирост толщины коры составлял соответственно 12,3% и 14,9% по отношению к показателям детей в возрасте 12 мес. Увеличение коркового поперечника происходило, в основном, за счет наружной пирамидной пластинки, темпы роста которой во всех корковых зонах были различными, но более высокими, чем коры в целом. Наибольший прирост слоя III отмечался в подполе 37a (на 26,2%), наименьший – в подполе 37ac (на 19,2%), в подполе 37d и поле 19 – соответственно на 20,7% и 21,0% по сравнению детьми 12 мес. На возрастном промежутке от 4 до 7 лет нарастание слоя V, в отличие от слоя III, отмечалось только в подполе 37a, которое продолжалось до 6 лет. В то же время во всех корковых зонах, кроме подполя 37a, к 6 годам наблюдался значимый прирост толщины слоя VI. Таким образом, нарастание задней ассоциативной коры в толщину от 4 до 7 лет происходило, в основном за счет слоя III и в меньшей степени – благодаря нарастанию толщины слоев V и VI. Этот результат согласуется с данными Т.А.Цехмистренко и соавт. (2017) о наименьшей интенсивности изменения толщины слоя V в поле 37ac височно-теменно-затылочной подобласти коры по сравнению с аналогичными показателями в полях 6 и 8 коры лобной доли.

В ряде независимых исследований возрастных особенностей неокортекса были получены подтверждения того, что с более толстой корой или корковым слоем связана и более сложная архитектура нейронов, а также более многочисленная популяция глиальных клеток (Patel Y. et al., 2020; Carlo C.N. et al., 2013; Goriounova N.A. et al., 2018). По данным A.P.Bannister (2005) пирамидные нейроны слоя III неокортекса осуществляют наиболее сложные внутри- и интерламинарные связи с нейронами нижних цитоархитектонических слоев. Как следствие, нарастание слоя III способствует повышению уровня внутрикорковой интеграции и повышению роли слоев V и VI в системе ассоциативных связей задней ассоциативной коры, которые в настоящее время продолжают изучаться (Weiller C. et al., 2021). Кроме того, слой III с его функцией формирования кортико-кортикальных связей на больших расстояниях, по-видимому, наиболее важен для становления особенностей поведения детей в возрасте от 15 до 72 месяцев. Нарастание толщины и усложнение микроструктуры этого слоя приводит к развитию наиболее сложных форм поведения, характерных для детей на возрастном промежутке от 15 до 72 мес, по сравнению с теми поведенческими реакциями, которые опосредуются преимущественно локальными кортико-кортикальными взаимодействиями с участием слоя II (Landing B.H. et al., 2002).

Благодаря связям ТРО посредством нижнего и верхнего продольных пучков с затылочной областью коры и различными отделами неокортекса в префронтальной, височной, теменной и затылочной областях коры у детей к 6-7 годам более эффективно обеспечивается межсенсорная интегративная деятельность при реализации таких функций, как зрительно-слуховое восприятие, чтение, рисование, опознание объектов (включая распознавание лиц и экспрессивной мимики), ориентация в пространстве и пр. (Волов В.В., 2014; Luo Y. et al., 2024; Iyer K.K. et al., 2022; Latini F., 2015). Нейроны V и VI слоев также включены в систему таламо-кортикальных и корково-таламических связей, посредством которых осуществляются не только

корково-подкорковые взаимодействия, но прямые и опосредованные ассоциативные контакты практически со всеми корковыми формациями, включая кору лимбической доли (Usrey W.M. et al., 2019; Sherman S.M., 2017). Морфофункциональное развитие слоев V и VI задней ассоциативной коры левого полушария к началу «второго ростового скачка» в 6-7 лет создает структурные предпосылки для совершенствования зрительно-моторной координации и других мозговых функций, связанных с устной и письменной речью. Кроме того, решение фонологических, семантических и орфографических задач при чтении и письме с вовлечением левополушарной затылочно-нижневисочной коры (поля 37 и 19 по K. Brodmann) позволяет ребенку эффективно включаться в различные формы образовательной деятельности. (Spironelli C. et al., 2010). Важно отметить, что курсивное письмо – это перцептивно-моторный навык, реализация которого возможна при достижении необходимого уровня развития задней ассоциативной коры, который достигается к 6-7-летнему возрасту. У детей до 6-7-летнего возраста незрелость механизмов зрительно-моторной координации, планирования движений, тактильного анализа, кинестетического контроля и зрительно-слухового восприятия, обусловленная недостаточным уровнем морфофункциональной зрелости задней ассоциативной коры, как и префронтальной коры, приводит к объективным трудностям в реализации программ обучения курсивному письму, преодоление которых возможно с высокой эффективностью у детей к 9-10 годам (Bonneton-Botté N. et al., 2023).

На микроструктурном уровне в слое III значимое увеличение площади профильных полей пирамидных нейронов по среднегрупповым показателям к 7 годам наблюдалось только в подполе 37ас. В остальных исследованных корковых локусах среднегрупповой размер нейронов на протяжении всего анализируемого возрастного промежутка оставался стабильным, различия между разными корковыми зонами по этому показателю отсутствовали. Однако в слое V подполей ТРО увеличение размеров пирамидных нейронов продолжалось: в подполе 37ас – к 6 годам в среднем на 31,6%, в подполе 37а и

37d – к 7 годам соответственно на 19,2% и 29,2% по сравнению с показателями годовалых детей. На протяжении 4-7 лет происходило не только увеличение числа пирамидных нейронов крупноклеточных размерных классов, но и усложнение их дендритных арборизаций, в первую очередь – базальных и боковых дендритов, обеспечивающих сильные дендро-дендритные и аксо-дендритные связи по горизонтали. К 6-7 годам было четко обозначено асимметричное специализированное пространственное расположение дендритных букетов и отдельных ветвлений пирамидных нейронов не только в слое VI, но и в обеих пирамидных пластинках. Благодаря специализированной пространственной ориентации дендритных ветвлений пирамидных нейронов и увеличению порядков ветвлений обеспечивается многообразие траекторий пересечения дендритных шипиков с аксонными коллатералями, которое позволяет расширить связность нейронов в системе нейросетей и создает предпосылки для повышения синаптической пластичности, зависящей от активности восприятия специфичной информации (Yuste R., 2011; Righes Marafiga J. et al., 2023). Нарастание дендритных арборизаций преимущественно в горизонтальном направлении и усложнение асимметрично расположенных базальных и боковых дендритных букетов свидетельствует о не только об увеличении рецепторных полей, но и о приобретении нейронами потенциально более обширных интегративных ресурсов и возможностей для обработки информации (Renner J. et al., 2023; Rasia-Filho A.A. et al., 2021). Интернейроны III, а также V-VI слоев к 6-7 годам по нашим данным достигали размеров 170 мкм^2 и более, что сопоставимо с пирамидными нейронами средних 5-6 размерных классов. Они имели развитые дендритные и аксонные арборизации, характерные для длинноаксонных и короткоаксонных нейронов разного типа. Высокий уровень дифференцировка непирамидных нейронов в задней ассоциативной коре не только облегчает формирование функциональных нейросетей в мозге детей 6-7 лет, но также влияет на программы развития нейроглии и волокон, в

конечном итоге формируя общую архитектуру неокортекса (Mancinelli S. et al., 2018).

Толщина радиарных пучков волокон увеличивалась в подполях ТРО к 5 и 6-7 годам, в поле 19 – к 6 годам по сравнению с годовалыми детьми. До 5 лет наибольшая толщина радиарных пучков наблюдалась в поле 19, а после 5 лет – в подполе 37a ТРО. Эти данные подтверждаются исследованиями (Yakovlev P.I. et al., 1967; Benes F.M., 1989), где также было показано, что нарастание толщины проекционных волокон в неокортексе детей обусловлено процессами миелинизации, которые в ассоциативных областях коры большого мозга продолжаются и на протяжении второго десятилетия жизни. Ранее было также показано, что последовательное созревание миелоархитектуры тех или иных корковых формаций мозга имеет причинно-следственные взаимоотношения со стадиями когнитивного развития (Turner R., 2019). Можно предположить, что известные различия способностей к систематическому обучению у дошкольников и младших школьников (Poulin-Dubois D., 2020) в определенной степени обусловлены недостаточным уровнем миелинизации волокнистого компонента задней ассоциативной коры у детей, принадлежащих к возрастной группе 4-5 лет, по сравнению с детьми 6-7 лет.

По результатам проведенных исследований от 4 до 7 лет в наружной и внутренней пирамидных пластинках продолжалось изменение объемных соотношений внутрикорковых микроструктурных компонентов. Во всех корковых зонах отмечалось нарастание относительного содержания внутрикорковых волокон, уменьшение удельных объемов нейронов (за исключением подполя 37d), а также внутрикорковых сосудов. Значимые сдвиги процентного содержания микроструктурных компонентов мы наблюдали на всем возрастном промежутке от 4 до 7 лет, но в разных корковых зонах в разные сроки, что некоторыми исследователями рассматривается как закономерный процесс формообразования неокортекса и функциональной специализации отдельных корковых зон на микроструктурном уровне (Harrison K.H. et al., 2002).

От 8 до 12 лет у детей толщина коры и ее наиболее значимых слоев III и V не изменяется, различия по толщине коры между исследованными зонами задней ассоциативной коры сглаживаются. Мы не наблюдали уменьшения с возрастом толщины коры в подполях TPO и в поле 19. Ряд современных исследователей, применявших neuroimaging-технологию - прижизненную визуализацию мозга с использованием магнитно-резонансной и компьютерной томографии (МРТ, КТ) - для количественной оценки структуры неокортекса на основе voxel-анализа, пришли к выводу о том, что у детей в постнатальном онтогенезе, особенно после 5-6 лет, происходит уменьшение толщины коры практически во всех областях неокортекса, включая заднюю ассоциативную кору (Pfefferbaum A. et al., 1994; Bray S. et al., 2015; Norbom L.B. et al., 2021). Приводились парадоксальные данные о том, что чем сильнее было выражено истончение неокортекса по мере роста и развития ребенка, тем более развитыми когнитивными способностями он обладал (Krogsrud S.K. et al., 2021). Однако на нашем гистологическом материале мнение о закономерном уменьшении толщины задней ассоциативной коры у детей с возрастом не подтверждается. Мы предполагаем, что это связано с тем, что наши измерения производились исключительно на относительно стабильной части извилины – ее вершине, тогда как методика измерений с применением voxel-анализа охватывает данные тотальных измерений без учета локуса извилины. Мы допускаем, что по мере роста размеров мозга в целом, и увеличения объема извилин в частности, размер поперечника неокортекса может уменьшаться в глубине борозд и на их боковых стенках, что влияет на величину итоговых среднегрупповых показателей толщины коры. Сохраняется вероятность и того, что измерение толщины коры на гистологических срезах дает более достоверные данные, так как позволяет более точно установить границу между мультиформной пластинкой коры и подлежащим белым веществом, в то время как при voxel-анализе МРТ-изображений установление границы основано на различиях оптической плотности изображений (Ashburner J. et al., 2000). При нарастании волокнистого компонента в коре у детей старших возрастных

групп оптическая плотность слоев нижнего этажа коры заметно уменьшается, они становятся более «светлыми», «сливаясь» с белым веществом, и при этом сильно варьируют по оптической плотности в разных локусах извилин, что трудно учитывать при тотальных автоматических измерениях без визуального контроля, каким является voxel-анализ. Это может приводить к систематической погрешности в сторону уменьшения величины измеряемого показателя, обусловленной методикой измерений, на что указывают и другие авторы (Bookstein F.L., 2001; Norbom L.B. et al., 2020).

Однако следует также принять во внимание данные МРТ-исследований, которые демонстрируют, что у детей с дислексией наблюдалась избыточная гирификация в левой затылочно-височной коре в сочетании с уменьшением толщины коры в затылочно-височной и затылочно-теменной областях по сравнению с контрольной группой (Williams V.J. et al., 2018). Эти данные служат подтверждением того, что уменьшение толщины коры в области веретенообразной извилины (подполе 37a TPO) у детей даже только в левом полушарии является критически значимым для повышения риска развития дислексии как стойкого нарушения способности к чтению и речи, сохраняющейся и в последующие возрастные периоды (Hernández-Vásquez, R. et al., 2023). Поэтому выявленная нами стабилизация среднегрупповых показателей толщины задней ассоциативной коры у детей старше 8 лет после ее продолжительного роста и без снижения величины этого показателя в последующие годы может рассматриваться как один из предикторов успешного морфофункционального развития мозга ребенка. К аналогичному выводу пришли и другие авторы, изучавшие толщину ассоциативных зон коры у детей и подростков с разным развитием когнитивных способностей (Burgaleta M. et al., 2014).

Несмотря на стабилизацию макроструктурных показателей, на возрастном промежутке от 8 до 12 лет в задней ассоциативной коре продолжаются микроструктурные преобразования. Наибольший интерес

представляет возрастная динамика размеров нейронов, а также изменение относительного содержания отдельных микроструктурных компонентов.

В III^3 подслое подполя 37ac площадь профильных полей пирамидных нейронов по среднегрупповым показателям от 8 до 12 лет оставалась стабильной, однако в остальных исследованных корковых зонах значимо нарастала по сравнению с аналогичными показателями у детей 3 лет: в подполе 37a – к 8 годам, в подполе 37d и поле 19 – к 10 годам. При этом происходил существенный сдвиг в сторону увеличения процентного содержания (до 13-18%) нейронов, принадлежащих к крупноклеточным размерным классам площадью от 245 мкм^2 и более. В слое V среднегрупповой показатель площади пирамидных нейронов увеличивался только в поле 19 к 8 годам также по сравнению с трехлетними детьми. К 10 годам пирамидные нейроны крупноклеточных классов (более 270 мкм^2) в слое V уже составляли 33,0-48,7% в разных зонах задней ассоциативной коры. Нарастание в неокортексе детей 8-10 лет числа крупных нейронов, обладающих развитым дендритным синаптическим аппаратом, создает новые возможности для активной мультисенсорной обработки информации (Francioni V. et al., 2022), способствует увеличению активности задней ассоциативной коры и расширению ее функциональных возможностей по сравнению детьми 6-7 лет. На данном возрастном промежутке, когда корковый поперечник в целом стабилен, рост апикальных дендритов пирамидных нейронов в длину исключается, однако продолжается интенсивное формирование их апикальных дихотомических ветвлений, встроенных в систему связей посредством волокон в составе плексиморфной пластинки (Gutman-Wei A.Y. et al., 2021). Высокий метаболический потенциал у крупных и сверхкрупных нейронов создает необходимые предпосылки для удлинения и усложнения ветвлений дендритов, направленных в горизонтальном и косом направлении. В результате происходит формирование асимметричных и специализированных для обработки конкретных информационных потоков базальных и боковых дендритных букетов, наращивается число порядков ветвлений (до 5-6 и более).

Следствием этих изменений является усложнение системы внутрикорковых синаптических связей, увеличение скорости иррадиации и концентрации возбуждения в коре, увеличение объема рабочей и долговременной памяти, улучшение результативности мозговых процессов, основанных на мультисенсорном синтезе (Bird A.D. et al., 2021; Heck N. et al., 2023).

Продолжающиеся на этом возрастном отрезке сдвиги в процентном содержании внутрикорковых микроструктурных компонентов также свидетельствует об изменениях функционального и метаболического потенциалов задней ассоциативной коры у детей старшей возрастной группы. Кроме того, наблюдаемая нами магистрализация микрососудистого русла, компенсаторное нарастание глиального компонента, снижение удельного объема нейронов, и значительное нарастание относительного содержания внутрикорковых волокон в каждом из подполей ТРО и поле 19 затылочной области коры отличались по срокам и интенсивности изменений. По нашему мнению, это связано с дальнейшей функциональной специализацией корковых зон по мере взросления ребенка.

Нарастание волокон и специализация нейросетей мозга у детей связаны с созреванием и формированием познавательных способностей, таких как скорость обработки информации, внимание и различные исполнительные функции (Kolskår K.K. et al., 2018).

Например, по нейрофизиологическим данным у детей 9-10-летнего возраста усиливается роль фактора значимости в организации системы целенаправленного зрительного восприятия с участием ТРО по сравнению с 6-7-летними детьми, а также совершенствуются механизмы опознания и категоризации предъявляемых в эксперименте зрительных стимулов, позволяющие эффективнее анализировать текущую информацию в ее сопоставлении с предшествующей (Бетелева Т.Г. и соавт., 2009). Тот факт, что опознанию изображений предшествуют изменения функциональных связей преимущественно в левом полушарии, может быть обусловлен ролью ТРО этого полушария в категориальном (семантическом) анализе информации,

который является необходимым этапом опознания. При анализе электрофизиологических показателей было обнаружено, что системная организация рабочей памяти, основанная на мультисенсорном анализе информации принципиально сходна у детей 11-12 лет и у взрослых людей, что авторы также связывают с морфофункциональным созреванием заднеассоциативных корковых зон (Фарбер Д.А. и соавт., 2023).

Важно также подчеркнуть, что подполя в составе 37 поля височно-теменно-затылочной подобласти, четко обозначенные в отечественном цитоархитектоническом атласе под редакцией С.А.Саркисова (Саркисов С.А. и соавт., 1955), не представлены в наиболее широко известной карте цитоархитектонических полей К.Бродмана (Brodmann K., 2006). Полученные нами результаты позволяют убедиться в том, что подполя 37 поля имеют не только специфические особенности стратификации и нейроархитектоники, но и отличаются морфофункциональными показателями постнатального развития.

Объективные биометрические данные, характеризующие динамику возрастных структурных преобразований задней ассоциативной коры от рождения до 12 лет, сгруппированные в годовых интервалах, позволяют уточнить возрастные границы этапов наблюдаемых изменений, применяя методику морфокинетического синтеза комплекса макро- и микроструктурных параметров.

4.2. Этапы постнатальных структурных преобразований задней ассоциативной коры по данным морфокинетического синтеза

Для выявления этапов структурных перестроек задней ассоциативной коры большого мозга человека от рождения до 12 лет на примере цитоархитектонических подполей 37ac, 37a и 37d височно-теменно-затылочной подобласти и поля 19 затылочной области коры была использована методика морфокинетического синтеза (Стефанов С.Б. и соавт., 1974, 1989).

Эта биометрическая методика позволяет провести комплексное обобщение результатов измерений количественных параметров, характеризующих динамику изменений различных признаков биологического объекта через определенные промежутки времени.

Теоретическим основанием для применения этой методики явилось представление о когерентности живых систем - диссипативных структур, то есть структур, способных к самоорганизации и самовосстановлению (Шелепин Л.А., 1980). Принцип когерентности означает, что «система структурируется так, как если бы каждая молекула была «информирована» о состоянии системы в целом» (Пригожин И. и соавт., 1986). Когерентность («сборка сложного») допускает переход с одного уровня организации живой системы на качественно другой уровень. При этом момент перехода происходит в точке бифуркации - критически значимой точке, в которой происходят изменения, ведущие к повышению вероятности перехода системы на новый уровень системной организации. В отношении живых систем точка бифуркации является критической потому, что в момент ее прохождения существует риск неблагоприятного исхода для развития и дальнейшего выживания объекта. Риск неблагоприятного исхода бифуркационного процесса обусловлен действием как внутренних причин, в основном генетическими факторами, так и внешнесредовыми факторами (экологическими, биологическими, социальными и пр.). При благоприятном исходе новые свойства живой системы проявляются в виде повышенной устойчивости к действию вредных факторов, экономизацией функций и повышением энергетического ресурса для различных проявлений жизнедеятельности в конкретных условиях существования, а также расширением диапазона адаптационных возможностей для выживания (Маркосян А.А., 1989; Моисеев Н.Н., 1989). По современным представлениям в процессе адаптации к внешнесредовым воздействиям нервные клетки неокортекса на разных этапах постнатального онтогенеза способны встраиваться в различные нейросети и тем самым существенно изменять свою

роль в реализации тех или иных функций мозга. Поэтому понимание различных этапов развития коры больших полушарий с учетом морфофункциональных изменений ее микроструктуры считается крайне необходимым (Cossart R. et al., 2022).

В связи с этим представляется важным тот факт, что методика морфокинетического синтеза позволяет определить значимые временн`ые точки комплексных изменений макро– и микроструктурной организации задней ассоциативной коры у детей в процессе постнатального развития и тем самым выявить временные границы этапов ее системных морфофункциональных преобразований на основе объективных количественных критериев (Козлов В.И. и соавт., 2006).

Значимым интегральным параметром морфокинетического синтеза является коэффициент когерентности (Ког, или коэффициент связи по С.Б.Стефанову) всей совокупности морфометрических показателей, рассчитанный для задней ассоциативной коры по результатам тотального сравнения 780 показателей. Каждая из 13 возрастных групп, начиная от новорожденных, и заканчивая 12-летними детьми в годовых интервалах, описана по 60 признакам. Анализ возрастной динамики Ког по С.Б.Стефанову и соавт. (1989) с применением критерия разности коэффициента когерентности позволяет сделать вывод о правомерности объединения годовых интервалов в более крупные возрастные отрезки – этапы. Критерий значимых различий между возрастными этапами при уровне значимости P=95% ($p<0,05$) достигается в том случае, если доверительный интервал между показателями Ког составляет не менее 30%.

Как показало изучение интегральной характеристики, отражающей возрастную динамику изменения коэффициента связи всей совокупности морфометрических показателей, постнатальное формирование структурной организации задней ассоциативной коры проходит в 4 этапа, отличающихся между собой по интенсивности и характеру микроструктурных постнатальных преобразований. На первом этапе от рождения до 3 лет показатели Ког не

имеют значимых различий и находятся в диапазоне наибольших отрицательных значений (рис. 42). Это означает, что на этом этапе постнатального онтогенеза число значимых изменений показателей, характеризующих динамику возрастных микроструктурных преобразований задней ассоциативной коры, максимально велико.

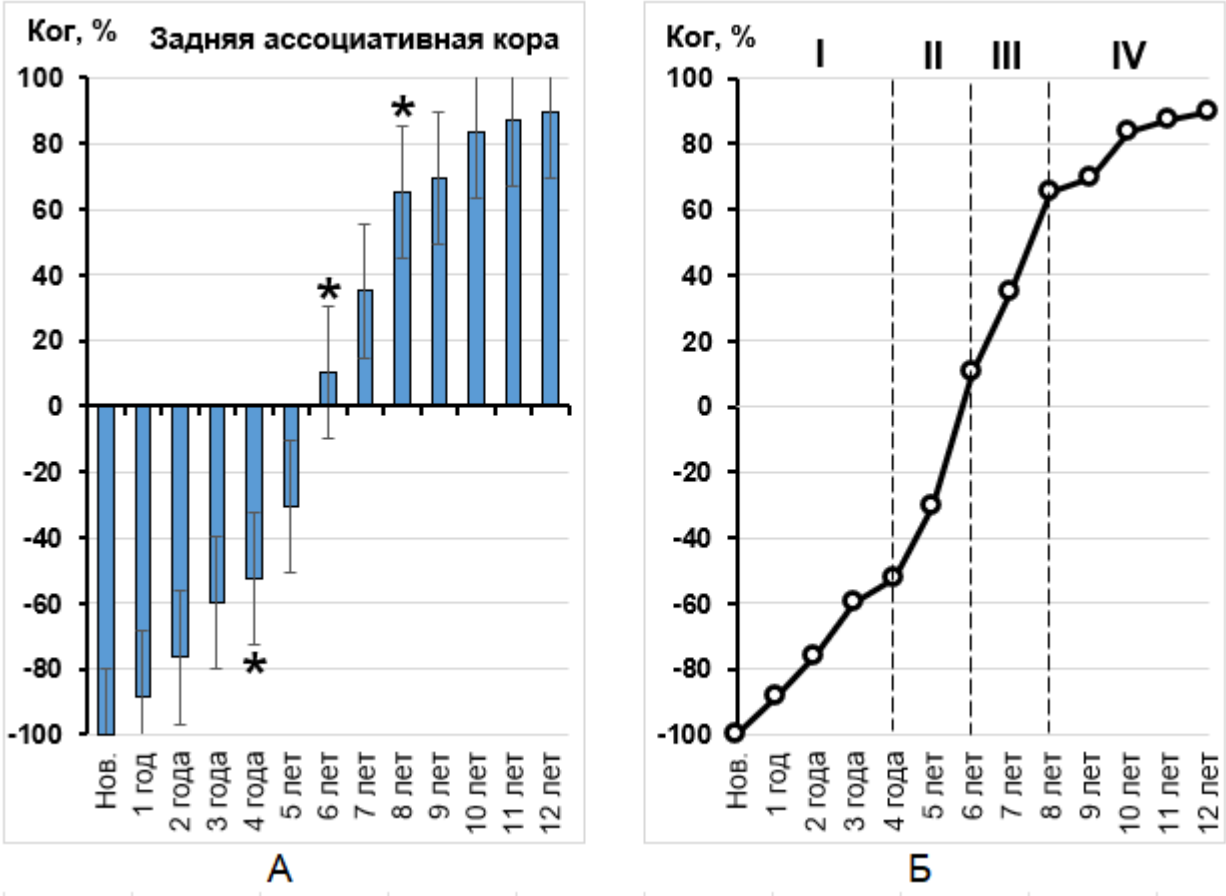

Рис. 42. Изменение интегрального коэффициента когерентности (Ког) всей совокупности морфометрических показателей (признаков) структурной организации задней ассоциативной коры большого мозга в постнатальном онтогенезе.

Примечание. А: *Нов.* – новорожденные, * - значимые различия при уровне значимости P=95% (p<0,05), *вертикальные отрезки* – доверительный интервал не менее 30% (С.Б.Стефанов и соавт., 1988). Б: *римские цифры* – этапы возрастных преобразований, *вертикальные пунктирные линии* – границы возрастных этапов.

При этом изменения морфометрических показателей частично носят разнонаправленный характер (увеличение удельных объемов волокон и

уменьшение удельных объемов нейронов, увеличение относительного содержания нейронов более крупноклеточных классов и уменьшение мелкоклеточных классов и пр.). Однако на всем возрастном отрезке от рождения до 3 лет устойчиво сохраняются самые высокие темпы и интенсивность постнатальных изменений изучаемых показателей по сравнению с последующими этапами восходящего онтогенеза.

Второй этап развития от 4 до 5 лет по показателям морфометрии также характеризуется большим количеством отличительных свойств от всех последующих временных отрезков постнатального онтогенеза и существенно меньшим сходством с ними. Динамика Ког свидетельствует о том, что на этом этапе наблюдается сравнительно большое количество статистически значимых изменений изученных показателей, протекающих с разной интенсивностью, что отражает продолжение ростовых процессов и активной дифференцировки структурных компонентов в задней ассоциативной коре. В целом на протяжении I-II этапов от рождения до 5 лет развитие неокортекса носит маловариантный характер и жестко зависит от наличия/отсутствия конкретных формообразующих воздействий внутренних и внешних факторов. Диапазон вариабельности структурных параметров сравнительно узкий и является проявлением генетически запрограммированного разнообразия. Можно предполагать, что на ранних этапах постнатального развития микроструктурные изменения задней ассоциативной коры приводят к «консолидации и минимальному обеспечению системных функций» (Анохин П.К., 1948). Третий этап постнатальных структурных преобразований задней ассоциативной коры продолжается от 6 до 7 лет и также отличается спецификой микроструктурных изменений. Возраст 6 лет представляет собой своеобразный качественный рубеж, когда системные взаимоотношения (взаимосвязи) между морфометрическими показателями задней ассоциативной коры переходят в область положительных значений Ког. Это означает, что к 6 годам происходит снижение интенсивности внутренних и генетически обусловленных регуляторных воздействий на формирование

задней ассоциативной коры в целом и нарастание степеней свободы в ее дальнейшем развитии под влиянием факторов окружающей среды.

В динамике возрастных структурных преобразований этот относительно короткий, как и предыдущий, этап развития имеет выраженную динамику как макро- (нарастание толщины коры и цитоархитектонических слоев), так и большинства микроструктурных количественных показателей. На возрастном отрезке от 6 до 7 лет задняя ассоциативная кора большого мозга характеризуется достаточно высоким уровнем развития структурных элементов на всех уровнях. На этом этапе продолжается изменение относительного содержания нейронов, внутрикорковой глии, а также волокнистого и сосудистого компонентов. Вместе с тем данный возрастной этап характеризуется недостаточно развитой архитектоникой внутрикорковых связей, образованных дендритными и аксонными аппаратами нейронов, радиальными пучками и внутрикорковыми ветвлениями проекционных, комиссуральных и ассоциативных волокон.

На четвертом этапе развития структурной организации задней ассоциативной коры, начиная с 8 лет и вплоть до 12 лет наблюдается процесс стабилизации показателей Ког, что, по-видимому, отражает качественные изменения внутрисистемных взаимоотношений преимущественно за счет нарастания внутрикорковых и межкорковых связей. На этом этапе наблюдаются только положительные значения Ког, что свидетельствует об отсутствии принципиальных, качественных отличий в структурной организации задней ассоциативной коры большого мозга на каждом годичном отрезке в этот период развития. Он характеризуется продолжением процессов формообразования, который, по нашим данным, в основном связан с усилением внутрикорковой интеграции. В подполях ТРО к 8 годам, а в поле 19 – к 10 годам взаимосвязи между показателями кортикальных структур впервые достигают уровня значений, характерных для взрослого человека. К этому возрасту динамика Ког отражает наибольший уровень степеней свободы анализируемых параметров, что свидетельствует о выраженной

специализации структурных внутрикорковых компонентов. К концу четвертого этапа происходит окончательное оформление микроструктуры задней ассоциативной коры и развитие наиболее крупных нейронов всех типов, отмечается формирование дистальных отделов дендритных и аксонных арборизаций с наивысшими порядками ветвления, завершаются процессы специализации наиболее мелких интернейронов (Uylings H.B.M. et al., 1994). Стабилизация показателя Ког к концу четвертого этапа развития свидетельствует о том, что микроструктурная организация задней ассоциативной коры большого мозга человека, в основном, достигает дефинитивного уровня развития.

Таким образом, в постнатальном онтогенезе для задней ассоциативной коры большого мозга детей в возрасте от рождения до 12 лет можно выделить 4 этапа ее морфофункционального развития, значимо отличающихся по комплексу количественных показателей: I – от рождения до 3 лет, II – от 4 до 5 лет, III – от 6 до 7 лет и IV - от 8 до 12 лет.

В течение I этапа в задней ассоциативной коре большого мозга на тканевом уровне происходят процессы роста и дифференцировки, преобладают жесткие (доминантные) системные связи по вертикали; детерминирован маловариантный характер развития макро- и микроструктуры. Структурные изменения протекают, в основном, синхронно, высокими темпами и с большой интенсивностью.

В течение II этапа продолжаются процессы роста и дифференцировки, более четко выявляется региональная специализация в развитии подполей поля 37 височно-теменно-затылочной подобласти и поля 19 затылочной области коры большого мозга. Структурные преобразования в разных корковых зонах приобретают асинхронный характер и в определенной степени происходят разнонаправленно, разными темпами и с разной интенсивностью.

В течение III этапа в задней ассоциативной коре преобладают процессы дифференцировки и специализации, интенсивно формируются гибкие (вероятностные) связи по горизонтали; детерминировано поливариантное

развитие макро- и микроструктуры. Структурные изменения на разных системных уровнях носят гетерохронный характер.

В течение IV этапа доминируют процессы специализации как на микроструктурном, так и на региональном уровнях, преобладают вероятностные системные связи, обеспечивающие широкий спектр корково-подкорковых, каллозальных и ассоциативных межкорковых взаимодействий, позволяющих эффективно осуществлять мультисенсорную интеграцию информации и включаться в различные нейросети, обеспечивающие когнитивные процессы широкого спектра. Макро- и микроструктурные изменения на разных системных уровнях постепенно стабилизируются.

Таким образом, в нашем исследовании мы приводим морфологические данные, которые объективно свидетельствуют о том, что развитие задней ассоциативной коры продолжается на протяжении всего детства. Пластичность этой трансмодальной корковой зоны и ее структурные преобразования в процессе восходящего постнатального онтогенеза позволяют совместно с префронтальной ассоциативной зоной коры обеспечивать скоординированную деятельность мозга, необходимую для реализации высших психических функций – зрительного, слухового и тактильного восприятия, а также внимания, опознания, памяти, речевой деятельности и интеграции сенсорной информации. Все эти функции лежат в основе умственного и психического развития детей и необходимы для их обучения и социальной адаптации. Четкое представление об этапах развития задней ассоциативной коры и о морфофункциональных аспектах ее структурных преобразований на каждом возрастном этапе, по нашему мнению и по мнению других исследователей (Ohashi H. et al., 2021), необходимы широкому кругу специалистов – врачей, педагогов и психологов, работающих с детьми. Также они необходимы исследователям, изучающим нейронные механизмы мультисенсорной интеграции и паттерны функционального взаимодействия корковых формаций развивающегося мозга детей как в норме, так и при различных патологиях, связанных с нарушениями его функций.

Выводы

1. В период от рождения до 12 лет структурные преобразования в различных зонах задней ассоциативной коры большого мозга детей осуществляются неидентично по срокам, темпам роста и тканевой дифференцировки:

а) в течение первого года жизни наиболее значимые изменения толщины коры происходят в подполе 37ac и поле 19 к 3, 6 и 9 мес, в подполях 37a и 37d – к 5 и 12 мес;

б) у детей старше 12 мес нарастание коры в толщину осуществляется в среднем до 4 лет - в поле 19, до 6 лет – в подполе 37a, до 7 лет – в подполях 37ac и 37d;

в) рост коры в толщину происходит во всех слоях и подслоях и в разные сроки, но главным образом за счет слоя III до 6-7 лет и слоя V - до 2-3 лет.

2. Увеличение площади профильных полей пирамидных нейронов в слоях III и V происходит к концу 1 года жизни ребенка, в 3 года, а также на возрастном промежутке от 7 до 10 лет (слой III) и от 6 до 8 лет (слой V). Нарастание размеров пирамидных нейронов осуществляется в подполе 37ac до 6-7 лет, в подполе 37a – до 7-8 лет, в подполе 37d – до 3-7 лет и в поле 19 – до 8-10 лет.

3. Состав размерных классов пирамидных нейронов задней ассоциативной коры в процессе постнатального онтогенеза нарастает, но отличается в слоях III и V:

а) в слое III у новорожденных все пирамидные нейроны относятся к сверхмалым и малым клеткам (до 145 мкм^2); к 3 годам от 55,3 до 92,6% составляют нейроны среднего размера (от 145,1 до 245 мкм^2); к 10-12 годам от 38,2 до 44,7% - нейроны крупноклеточных классов (от 245,1 до 320,1 мкм^2 и более);

б) в слое V у новорожденных все пирамидные нейроны относятся к сверхмалым, малым, а в подполях 37ac и 37a до 15,5% - к средним

размерным классам; к 3 годам – ко всем размерным классам, в том числе до 26,8 % – к крупным и сверхкрупным клеткам; к 10-12 годам содержание крупноклеточных классов составляет от 33,0 до 48,7%.

4. Нарастание толщины пучков радиарных волокон в задней ассоциативной коре продолжается до 12 лет, расстояние между радиарными пучками увеличивается в разных корковых зонах до 6-7 лет. Возрастные изменения фиброархитектоники задней ассоциативной коры (увеличение порядков ветвлений дендритов нейронов, усложнение композиции и протяженности дендритных пучков, формирование асимметричных базальных и боковых дендритных букетов пирамидных нейронов) наиболее интенсивно осуществляется до 6-7 лет, но продолжается вплоть до 12 лет.

5. В процессе постнатального онтогенеза у детей удельные объемы микроструктурных компонентов в слоях III и V разных зон задней ассоциативной коры изменяются гетерохронно, но с одинаковой направленностью: нарастание удельного объема волокон до 8-11 лет происходит за счет уменьшения удельного объема нейронов (преимущественно до 5-6 лет) и удельного объема кровеносных сосудов. Постепенное уменьшение удельных объемов внутрикорковых сосудов сопровождается нарастанием удельного объема глиоцитов.

6. В постнатальном онтогенезе для задней ассоциативной коры большого мозга детей в возрасте от рождения до 12 лет можно выделить 4 этапа морфофункционального развития, значимо отличающихся по комплексу количественных показателей: I – от рождения до 3 лет, II – от 4 до 5 лет, III – от 6 до 7 лет и IV - от 8 до 12 лет.

Практические рекомендации

Для обеспечения необходимого соответствия внешних воздействий и требований, предъявляемых типично развивающемуся ребенку при оценке его интеллектуального статуса (уровня развития базовых когнитивных процессов и социальной адаптации), педиатрам, детским психиатрам, врачам-неврологам, врачам общей практики, а также врачам других специальностей, работающим с детьми, необходимо принимать во внимание этапы морфофункционального развития задней ассоциативной коры, обеспечивающей интеграцию мультимодальной сенсорной информации, и особенности функций мозга, реализуемых с ее участием на каждом этапе развития.

Следует учитывать, что у типично развивающихся детей на этапе раннего детства от рождения до 3 лет структурные изменения задней ассоциативной коры протекают с большой интенсивностью и характеризуются высокой пластичностью в ответ на любые информационные и внешнесредовые воздействия, что имеет большое значение для освоения речи, а также для психоэмоционального развития ребенка. На этапе от 4 до 5 лет уровень морфофункционального развития заднеассоциативных корковых формаций позволяет формировать интеллектуальные предпочтения и интересы ребенка в зависимости от условий жизни и информационных воздействий. С началом систематического обучения в школе на фоне поливариантного морфофункционального развития задней ассоциативной коры у детей 6-7 лет могут проявляться особенности, связанные с трудностями сенсорного восприятия в обучении, нуждающиеся в своевременных коррекционных воздействиях. Наконец, на этапе от 8 до 12 лет у типично развивающихся детей структурно-функциональная зрелость задней ассоциативной коры позволяет эффективно осуществлять мультисенсорную интеграцию информации и включаться в различные нейросети, обеспечивающие когнитивные процессы широкого спектра, что создает

благоприятные условия для различных форм систематического обучения при соблюдении санитарно-гигиенических норм организации учебного процесса, дозирования учебных нагрузок и адекватного медицинского сопровождения жизнедеятельности ребенка.

СПИСОК ЦИТИРУЕМОЙ ЛИТЕРАТУРЫ

1. Автандилов Г.Г. Медицинская морфометрия. М.: Медицина, 1990. - 384 с.
2. Агапов П.А., Боголепова И.Н., Малофеева Л.И. Возрастные изменения профильного поля нейронов коры поля 7 мозга мужчин и женщин в процессе старения // Морфологические ведомости. 2019. Т. 27, № 3. С. 8-15. DOI:10.20340/mv-mn.19(27).03.9-15.
3. Адрианов О.С., Боголепова И.Н., Блинков С.М., Кукуев Л.А. Исследование мозга В.И.Ленина // Успехи физиологических наук. 1993. Т.24, № 3. С. 40-52.
4. Анохин П.К. Системогенез как общая закономерность эволюционного процесса// Бюллетень экспериментальной биологии и медицины. 1948. Т. 26, № 8. С. 81-99.
5. Антонова А.М. Модификация метода Гольджи с применением вольфрамовокислого натрия // Бюллетень экспериментальной биологии. 1967. Т. 63, вып. 3. С. 123-124.
6. Антонова А.М., Степанова С.Б. Модификация метода Петерса применительно к цитологическим исследованиям // Бюллетень экспериментальной биологии. 1973. Т. 75, вып. 4. С. 122-124.
7. Атлас цитоархитектоники коры большого мозга человека / Под ред. С.А. Саркисова, И.Н. Филимонова, Е.П. Кононовой, Н.С. Преображенской, Л.А. Кукуева. - М.: Медгиз, 1955. С. 19-211.
8. Бетелева Т.Г., Фарбер Д.А. Системная организация процесса восприятия // В кн.: Развитие мозга и формирование познавательной деятельности ребенка / Под ред. Д.А.Фарбер, М.М.Безруких. – М.: Изд-во Московского психолого-социального института; Воронеж: Изд-во НПО «МОДЭК», 2009. С. 119-160.
9. Блинков С.М. Височная область // В кн.: Атлас цитоархитектоники коры большого мозга человека / Под ред. С.А. Саркисова, И.Н. Филимонова, Е.П.

Кононовой, Н.С. Преображенской, Л.А. Кукуева. - М.: Медгиз, 1955. С. 168-211.

10. Блинков С.М. Височная область // Многотомное руководство по неврологии в 4-х т. – М.: Медицина, 1960. Т.1. С. 83-103.
11. Блинков С.М., Глезер И.И. Мозг человека в цифрах и таблицах – Л.: Медицина, 1964. – 471 с.
12. Боголепова И. Н. Институт мозга - важная веха в истории нейронаук в нашей стране. К 90-летию создания Института мозга / И. Н. Боголепова // Журнал неврологии и психиатрии им. С.С. Корсакова. 2019. Т. 119, № 6. С. 81-85. – DOI 10.17116/jnevro201911906181.
13. Боголепова И.Н, Агапов П.А. Креативное мышление и структурная организация корковых формаций мозга выдающихся ученых // Журнал неврологии и психиатрии им. С.С. Корсакова. 2022. Т. 122, № 7. С. 111-114. https://doi.org/10.17116/jnevro2022122071111.
14. Боголепова И.Н. Малофеева Л.И., Агапов П.А. Нейроглиальный комплекс префронтальной коры мозга мужчин и женщин в старческом возрасте // Журнал анатомии и гистопатологии. 2019. Т.8, №2. С.9-14. DOI 10.18499/2225-7357-2019-8-2-9-14.
15. Боголепова И.Н., Боголепов Н.Н. Вклад И.Н. Филимонова в нейроморфологию (к 100-летию со дня рождения) // Архив анатомии, гистологии и эмбриологии. 1991. Т. 100, вып. 3. С. 87-88.
16. Боголепова И.Н., Малофеева Л.И. Возрастные изменения нейроно-глиальных соотношений в речедвигательной зоне коры мозга пожилых мужчин // Морфологические ведомости. 2014. № 2. С. 13-18.
17. Боголепова И.Н., Малофеева Л.И. Гендерные различия развития речедвигательной зоны коры мозга детей в постнатальном онтогенезе // Журнал анатомии и гистопатологии. 2012. Т. 1, № 1. С. 18-21.
18. Боголепова И.Н., Малофеева Л.И. Мозг мужчины, мозг женщины: монография. – М.: ФГБУ «НЦН» РАМН, 2014. – 300 с.

19. Боголепова И.Н., Малофеева Л.И. Постнатальное развитие мозга человека // Сложные системы. 2018. № 2(27). С. 4-13.
20. Боголепова И.Н., Малофеева П.И., Белогрудь Т.В., Ванина А.Н. Глио-нейрональные соотношения в речедвигательных полях 44 и 45 в левом и правом полушариях мозга человека в раннем постнатальном онтогенезе // Российские морфологические ведомости. 1999. №3-4. С.187–191.
21. Васильева В.А., Цехмистренко Т.А. Особенности структурной организации ассоциативных областей коры большого мозга и зрительной коры мозжечка у детей от рождения до 3 лет// Российские морфологические ведомости. 1995. №3. С.21–23.
22. Васильева В.А., Шумейко Н.С. Особенности структурно-функциональной организации двигательной и зрительной областей коры большого мозга у детей от рождения до 7 лет // Морфологические школы сегодня: материалы Всероссийской научно-практической конференции с международным участием / ФГАОУ ВО РНИМУ им. Н.И. Пирогова Минздрава России. – Воронеж: Издательско-полиграфический центр «Научная книга», 2022а. С. 84-88.
23. Васильева В.А., Шумейко Н.С. Количественные изменения волокнистых структур зрительной и двигательной областей коры большого мозга детей от рождения до 7 лет // XVIII Международный междисциплинарный конгресс «Нейронаука для медицины и психологии» (30 мая-10 июня 2022 г.). Судак, Крым, Россия. – М.: МАКС Пресс, 2022б. С.87-88.
24. Васильева В.А., Шумейко Н.С. Структурные особенности пред-, постцентральной и затылочной областей коры большого мозга подростков // В сб.: Структурно-функциональные и нейрохимические закономерности асимметрии и пластичности мозга. – М.: Изд-во Икар, 2005. С. 65-68.
25. Волов В.В. Феномен лицевой экспрессии в психологии // Вестник Томского государственного университета. 2014. № 388. С. 211-218. https://cyberleninka.ru/article/n/fenomen-litsevoy-ekspressii-v-psihologii/viewer.

26. Выготский Л.С. Психология и учение о локализации психических функций // Собр. соч.: В 6 т. — М.: Педагогика, 1982. Т. 1. 479 с.
27. Выготский Л.С. Психология развития человека. — М.: Изд-во Смысл; Изд-во Эксмо, 2005. 1136 с.
28. Гланц С. Медико-биологическая статистика / Пер. с англ. – М.: Практика, 1999. - 459 с.
29. Годовалова О.С., Савельев С.В. Нейрональная миграция под бороздами и извилинами неокортекса в фетальном периоде онтогенеза человека // Клиническая и экспериментальная морфология. 2013. № 1(5). С. 30-33.
30. Гурова Н.И. Строение ассоциативной области коры головного мозга в онтогенезе // Новые исследования по возрастной физиологии. 1986. № 2(27). С. 37-40.
31. Гурова Н.И. Цитоархитектоника ассоциативной области коры у детей от рождения до 7 лет // Новые исследования по возрастной физиологии. 1984. № 2(23). С.29-32.
32. Гурова О.А. Морфофункциональная перестройка микрососудов глазного яблока у человека на отдельных этапах постнатального периода онтогенеза // Архив анатомии, гистологии и эмбриологии. 1986. Т. 90, № 2. С. 77-83.
33. Дзугаева С.Б. Проводящие пути головного мозга человека (в онтогенезе). – М.: Медицина, 1975. 255 с.
34. Ишунина Т.А., Боголепова И.Н., Свааб Д.Ф. Морфофункциональные изменения и компенсаторные механизмы в головном мозге человека при старении и болезни Альцгеймера // Журнал анатомии и гистопатологии. 2020. Vol.9, N 1. С.77-85. https://doi.org/10.18499/2225-7357-2020-9-1-77-85.
35. Козлов В.И., Аносов И.П., Миронов А.А. Становление структурно-функциональных единиц микроциркуляторного русла мышц в постнатальном периоде онтогенеза у белой крысы // Архив анатомии, гистологии и эмбриологии. 1986. Т. 91, № 12. С. 43-54.

36. Козлов В.И., Антоновская Л.В. Морфофункциональная характеристика микроциркуляции в коже у девочек 5-17 лет // Архив анатомии, гистологии и эмбриологии. 1989. Т. 97, № 12. С. 71-80.
37. Козлов В.И., Цехмистренко Т.А., Черных Н.А. Закономерности и периодизация развития экранных структур мозга человека в постнатальном онтогенезе // Вестник Российского университета дружбы народов. Сер. «Медицина». 2006. № 2(34). С. 9-13.
38. Кравченко Г.С. Исследование транскортикальных ассоциативных связей полей 40, 39, 37 правого полушария мозга человека // Вопросы антропологии. 1981. Вып.63. С. 113–124.
39. Кравченко Г.С. Количественная характеристика нижнетеменной корковой формации большого мозга шимпанзе // Архив анатомии, гистологии и эмбриологии. 1989. №1. С. 30–35.
40. Краснощекова Е.И., Самарина А.С., Федосеева К.Н., Смолина Т.Ю. Развитие височной области коры мозга человека в средний и поздний периоды пренатального онтогенеза // Вестник СПбГУ. Сер.3. 2007, вып. 3. С.108-115.
41. Лурия А.Р. Мозг человека и психические процессы. — М.: Педагогика, 1963. Т. 1; 1970. Т. 2. 494 с.
42. Максимова Е.В. Онтогенез коры больших полушарий. – М.: Наука, 1990. 183с.
43. Мальцева Н.В., Волчегорский И.А., Шемяков С.Е. Взаимосвязь активности моноаминоксидазы и количества астроцитов в развивающемся мозге человека // Морфологические ведомости. 2015а. № 4. С. 9-14.
44. Мальцева Н.В., Волчегорский И.А., Шемяков С.Е. Возрастные изменения морфометрических характеристик нейронов, клеток микроглии и активность ферментов антиоксидантной защиты в коре головного мозга человека на начальных этапах постнатального онтогенеза // Морфологические ведомости. 2016. Т. 24, № 1. С. 112-115.

45. Мальцева Н.В., Шемяков С.Е. Возрастные изменения количества клеток макроглии в конечном мозге человека // Системный анализ и управление в биомедицинских системах. 2015б. Т. 14, № 1. С. 40-43.
46. Маркосян А.А. Развитие человека и надежность биологической системы // Основы морфологии и физиологии организма детей и подростков. М.: Медицина, 1969. С. 5-41.
47. Моисеев Н.Н. Логика универсального эволюционизма и кооперативность // Вопросы философии. 1989. № 8. С. 52-66.
48. Николенко В.Н., Ризаева Н.А., Оганесян М.В., Вехова К.А., Аляутдинова Н.А.Ф., Балан С.И., Карашаева Т.А., Болотская А.А. Комиссуры мозга и связанные с ними патологии // Неврология, нейропсихиатрия, психосоматика. 2022. Т. 14, № 6. С. 73-79. DOI:10.14412/2074-2711-2022-6-73-79.
49. Ожигова А.П. Количественное изучение миело- и фиброархитектоники поля 17 коры больших полушарий мозга в ряду млекопитающих // Архив анатомии, гистологии и эмбриологии. 1968. Т. 54, вып. 6. С. 32-40.
50. Поляков Г.И. Основы систематики нейронов новой коры большого мозга человека. М.: Медицина, 1973. – 309 с.
51. Поляков Г.И. Ранний и средний онтогенез коры большого мозга человека / Под ред. С.А. Саркисова и И.Н. Филимонова. – М.: Гос. ин-т мозга, 1937. - 67с.
52. Поляков Г.И. Структурная организация коры большого мозга человека по данным развития ее в онтогенезе // В кн.: Цитоархитектоника коры большого мозга человека / Под ред. С.А. Саркисова, И.Н. Филимонова и Н.С.Преображенской. – М.: Медгиз, 1949. – С. 33-91.
53. Преображенская Н.С. Возрастные особенности строения коры большого мозга человека и их функциональное значение // Журнал высшей нервной деятельности. 1959. Т. 9, вып 1. С. 135-142.
54. Преображенская Н.С. Затылочная область // Архитектоника волокон коры большого мозга человека. – М.: Медицина, 1972. С.120–134.

55. Преображенская Н.С., Филимонов И.Н. Затылочная область // В кн.: Атлас цитоархитектоники коры большого мозга человека. – М.: Медгиз, 1955. С.3-37 с.
56. Преображенская Н.Ч. Постнатальное развитие затылочной области мозга человека. Труды ин-та мозга, 1948, т.6, с.44-58.
57. Пригожин И., Стенгерс И. Порядок из хаоса: Новый диалог человека с природой. М.: Прогресс, 1986. С.229.
58. Развитие мозга ребенка /Под ред. С.А.Саркисова. – Л.: Медицина, 1965. С. 87-138.
59. Развитие центральной нервной системы. Онто- и филогенез коры и подкорковых образований головного мозга / Под ред. С.А.Саркисова, Н.С.Преображенской. – М.: Медгиз, 1959. 226 с.
60. Ромейс Б. Микроскопическая техника / Под ред. И.И. Соколова. – М.: Изд-во иностранной литературы, 1954. - 719 с.
61. Саркисов С.А. Структурные основы деятельности мозга. - М.: Медицина, 1980. 295 с.
62. Саркисов С.А., Филимонов И.Н., Кононова Е.П., Преображенская И.С. и др. Атлас цитоархитектоники коры большого мозга человека. М., Медгиз, 1955. 280 с.
63. Семенова Л.К., Васильева В.А., Цехмистренко Т.А. Структурные преобразования коры большого мозга человека в постнатальном онтогенезе // Структурно-функциональная организация развивающегося мозга. – Л.: Наука, 1990. С. 8-44.
64. Семенова Л.К., Васильева В.А., Цехмистренко Т.А., Шумейко Н.С. Структурные преобразования коры головного мозга человека // В кн.: Физиология развития ребенка / Под ред. М.М. Безруких, Д.А. Фарбер. – М.: Изд-во Московского психолого-социального института; Воронеж: Изд-во «МОДЭК», 2010. С. 132-200.

65. Семченко В.В., Степанов С.С., Боголепов Н.Н. Синаптическая пластичность головного мозга (фундаментальные и прикладные аспекты). – Омск: Омская областная типография, 2008. – 408 с.
66. Станкевич И.А. Об особенностях хода онтогенеза мозга человека // Труды Шестой научной конференции по возрастной морфологии, физиологии и биохимии / Под ред. А.А. Маркосяна. – М.: Просвещение, 1965. – С. 387-391.
67. Стефанов С.Б., Кухаренко Н.С. Ускоренные способы количественного сравнения морфологических признаков и систем. Благовещенск: ВСХИ, 1989. - 65 с.
68. Стефанов С.Б., Мотлох Н.Н., Алексеева Л.В. Количественный синтез функциональных и морфометрических характеристик митохондрий по фазам полового цикла // Новые исследования по возрастной физиологии. 1974. № 3. С. 85-86.
69. Фарбер Д.А. Системная мозговая организация зрительного восприятия и ее формирование в онтогенезе // В кн.: Мозговые механизмы формирования познавательной деятельности в предшкольном и младшем школьном возрасте/ Под ред. Р.И.Мачинской, Д.А.Фарбер. – М.: НОУ ВПО «МПСУ»; Воронеж: МОДЭК, 2014. С. 65-95.
70. Фарбер Д.А. Функциональное созревание мозга в раннем онтогенезе (электрофизиологическое исследование). М., Просвещение, 1967. С. 85-100.
71. Фарбер Д.А., Петренко Н.Е., Курганский А.В., Мачинская Р.И. Функциональная организация преднастройки к когнитивной деятельности и ее особенности на разных этапах развития // В кн.: Регуляция поведения и когнитивной деятельности в подростковом возрасте. Мозговые механизмы / Под ред. Р.И.Мачинской, Д.А.Фарбер. – М.: Изд-во Московского психолого-социального университета, 2023. С. 314-346. DOI: 10.51944/9785977010122.

72. Физиология развития ребенка: Руководство по возрастной физиологии / Под ред. М.М.Безруких, Д.А.Фарбер. – М.: Изд-во Московского психолого-социального института; Воронеж: Изд-во НПО «МОДЭК», 2010. – С. 31.
73. Филимонов И.Н. Общие закономерности развития коры больших полушарий // Архив анатомии, гистологии и эмбриологии. 1953. № 2. С. 7-18.
74. Хомская Е.Д. Нейропсихология: 4-е издание. — СПб.: Питер, 2005. 496 с.
75. Цехмистренко Т.А., Васильева В.А., Обухов Д.К., Шумейко Н.С. Строение и развитие коры большого мозга. – М.: Издательство «Спутник+», 2019. С. 285-360.
76. Цехмистренко Т.А., Васильева В.А., Обухов Д.К., Шумейко Н.С. Структурные преобразования V слоя коры большого мозга человека в постнатальном онтогенезе // Новые исследования. 2017. № 4 (53). С. 34-45.
77. Цехмистренко Т.А., Васильева В.А., Шумейко Н.С. Соотношение микроструктурных компонентов в разных областях коры большого мозга у детей и подростков // Новые исследования. 2015, № 4(45). С.18-23.
78. Цехмистренко Т.А., Васильева В.А., Шумейко Н.С., Черных Н.А. Структурные преобразования коры большого мозга и мозжечка человека в постнатальном онтогенезе // В кн.: Развитие мозга и формирование познавательной деятельности ребенка / Под ред. Д.А.Фарбер, М.М.Безруких. – М.: Изд-во Московского психолого-социального института; Воронеж: Изд-во «МОДЭК», 2009. С. 9-75.
79. Цехмистренко Т.А., Козлов В.И. Гистофизиологический подход к изучению структурной организации коры мозга человека в онтогенезе // Тихоокеанский медицинский журнал. 2016, № 2. С.103-108
80. Шевченко Ю.Г. Развитие коры мозга человека в свете онтофилогенетических соотношений. – М.: Наука, 1972. 256 с.
81. Шелепин Л.А. Теория когерентных кооперативных явлений - новая ступень физического знания // Физическая теория (философско-методологический анализ). - М.: Наука, 1980. С. 439-461.

82. Шемяков С.Е., Мальцева Н.В. Возрастная динамика количества астроцитов в переднем мозгу человека // Морфология. 2016. Т. 149, № 3. С. 238.
83. Шемяков С.Е., Николенко В.Н., Мальцева Н.В., Михайлова Е.В., Шемякова О.С. Постнатальный онтогенез зрительной коры головного мозга человека // Морфология. 2019а. Т. 155, № 2. С. 326.
84. Шемяков С.Е., Николенко В.Н., Саркисян К.Д., Шумелева О.В., Шемякова О.С. Постнатальный онтогенез зубчатой извилины гиппокампа человека // Морфология. 2019б. Т. 155, № 2. С. 327.
85. Школьник-Яррос Е.Г. Нейроны и межнейронные связи. Зрительный анализатор. – Л.: Медицина, 1965. – 227 с.
86. Alcauter S., Lin W., Smith J.K., Short S.J., Goldman B.D., Reznick J.S., Gilmore J.H., Gao W. Development of thalamocortical connectivity during infancy and its cognitive correlations // J Neurosci. 2014. Vol.34. P. 9067-9075/ https://doi.org/10.1523/JNEUROSCI.0796-14.2014.
87. Allen N.J. Astrocyte regulation of synaptic behavior // Annu Rev Cell Dev Biol. 2014. Vol.30, N 1. P.439–463. https://doi.org/10.1146/annurev-cellbio-100913-013053.
88. Aminoff E.M., Kveraga K., Bar M. The role of the parahippocampal cortex in cognition // Trends in cognitive sciences. 2013. Vol.17, N 8. P.379–390. https://doi.org/10.1016/j.tics.2013.06.009.
89. Amso D., Johnson, S.P. Development of Visual Selection in 3- to 9-Month-Olds: Evidence From Saccades to Previously Ignored Locations // Infancy. 2008. Vol.13, N 6. P.675–686. https://doi.org/10.1080/15250000802459060.
90. Aniol V., Manolova A., Gulyaeva N. Early Life Events and Maturation of the Dentate Gyrus: Implications for Neurons and Glial Cells // International journal of molecular sciences. 2022. Vol.23, N 8, article 4261. https://doi.org/10.3390/ijms23084261 .
91. Antonova A.M. Neuronal ensembles and problems of somatotopy // Neuroscience and behavioral physiology. 1982. Vol.12, N 5. 402–407. https://doi.org/10.1007/BF01189304.

92. Ardila A. Vygotsky L.S. in the 21st century // Psychology in Russia. 2016. Vol. 9, issue 4. P. 4-15. DOI: 10.11621/pir.2016.0401.

93. Ardila A., Bernal B., Rosselli M. Language and visual perception associations: meta-analytic connectivity modeling of Brodmann area 37. Behavioural neurology. 2015. Art. 565871. https://doi.org/10.1155/2015/565871.

94. Ashburner J., Friston K.J. Voxel-based morphometry--the methods // NeuroImage. 2000. Vol.11, N 6. Pt 1. P.805–821. https://doi.org/10.1006/nimg.2000.0582.

95. Atir-Sharon T., Gilboa A., Hazan H., Koilis E., Manevitz L.M. Decoding the Formation of New Semantics: MVPA Investigation of Rapid Neocortical Plasticity during Associative Encoding through Fast Mapping // Neural Plast. 2015. Art. 804385. doi:10.1155/2015/804385.

96. Backhausen L.L., Herting M.M., Tamnes C.K., Vetter N.C. Best Practices in Structural Neuroimaging of Neurodevelopmental Disorders // Neuropsychology review. 2022. Vol. 32, N 2. P. 400–418. https://doi.org/10.1007/s11065-021-09496-2.

97. Baker C.M., Burks J.D., Briggs R.G., Milton C.K., Conner A.K., Glenn C.A., Sali G., McCoy T.M., Battiste J.D., O'Donoghue D.L., Sughrue M.E. A Connectomic Atlas of the Human Cerebrum - Chapter 6: The Temporal Lobe. Operative neurosurgery (Hagerstown, Md.), 2018. Vol.15, suppl. 1. P.245–294. https://doi.org/10.1093/ons/opy260.

98. Baker C.M., Burks J.D., Briggs R.G., Stafford J., Conner A.K., Glenn C.A., Sali G., McCoy T.M., Battiste J.D., O'Donoghue D.L., Sughrue M.E. A Connectomic Atlas of the Human Cerebrum-Chapter 9: The Occipital Lobe // Operative neurosurgery. 2018. Vol.15, suppl. 1. S372–S406. https://doi.org/10.1093/ons/opy263 .

99. Bannister A.P. Inter- and intra-laminar connections of pyramidal cells in the neocortex // Neuroscience research. 2005. Vol.53, N 2. P.95–103. https://doi.org/10.1016/j.neures.2005.06.019.

100. Bansod S., Kageyama R., Ohtsuka T. Hes5 regulates the transition timing of neurogenesis and gliogenesis in mammalian neocortical development // Development. 2017. Vol.144, N 17. P.3156–3167. https://doi.org/10.1242/dev.147256.
101. Bartolomeo P. Visual agnosia and imagery after Lissauer // Brain: a journal of neurology. 2021. Vol.144, N 9. P.2557–2559. https://doi.org/10.1093/brain/awab159.
102. Begum A.J., Thomas R.L., Mullen R.S., Bremner A.J. Sensitivity to visual-tactile colocation on the body prior to skilled reaching in early infancy // Child Development. 2021. Vol.92, N 1. P.21–34. https://doi.org/10.1111/cdev.13428.
103. Beis J.M., Keller C., Morin N., Bartolomeo P., Bernati T., Chokron S., Leclercq M., Louis-Dreyfus A., Marchal F., Martin Y., Perennou D., Pradat-Diehl P., Prairial C., Rode G., Rousseaux M., Samuel C., Sieroff E., Wiart L., Azouvi P., French Collaborative Study Group on Assessment of Unilateral Neglect (GEREN/GRECO). Right spatial neglect after left hemisphere stroke: qualitative and quantitative study // Neurology. 2004. Vol.63, N 9. P.1600–1605. https://doi.org/10.1212/01.wnl.0000142967.60579.32 .
104. Benavides-Piccione R., Arellano J.I., DeFelipe J. Catecholaminergic innervation of pyramidal neurons in the human temporal cortex // Cerebral cortex. 2005. Vol.15, N 10. P.1584–1591. https://doi.org/10.1093/cercor/bhi036.
105. Benavides-Piccione R., Blazquez-Llorca L., Kastanauskaite A., Fernaud-Espinosa I., Tapia-González S., DeFelipe J. Key morphological features of human pyramidal neurons // Cerebral cortex. 2024. Vol.34, N 5, bhae180. https://doi.org/10.1093/cercor/bhae180 .
106. Benavides-Piccione R., DeFelipe J. Different populations of tyrosine-hydroxylase-immunoreactive neurons defined by differential expression of nitric oxide synthase in the human temporal cortex // Cerebral cortex. 2003. Vol.13, N 3. P.297–307. https://doi.org/10.1093/cercor/13.3.297.
107. Benedictis A., Marras C.E., Petit L., Sarubbo S. The inferior fronto-occipital fascicle: a century of controversies from anatomy theaters to operative

neurosurgery // Journal of neurosurgical sciences. 2021. Vol.65, N 6. P.605–615. https://doi.org/10.23736/S0390-5616.21.05360-1 .

108. Benes F.M. Myelination of cortical-hippocampal relays during late adolescence // Schizophrenia bulletin. 1989. Vol.15, N 4. P.585–593. https://doi.org/10.1093/schbul/15.4.585.
109. Bernstein M., Erez Y., Blank I., Yovel G. An Integrated Neural Framework for Dynamic and Static Face Processing // Scientific reports. 2018. Vol.8, N 1. P.7036. https://doi.org/10.1038/s41598-018-25405-9.
110. Bird A.D., Deters L.H., Cuntz H. Excess Neuronal Branching Allows for Local Innervation of Specific Dendritic Compartments in Mature Cortex // Cerebral Cortex. 2021. Vol.31, N 2. P.1008-1031. https://doi.org/10.1093/cercor/bhaa271.
111. Bonneton-Botté N., Miramand L., Bailly R., Pons C. Teaching and Rehabilitation of Handwriting for Children in the Digital Age: Issues and Challenges // Children. 2023. Vol.10, N 7. Article 1096. https://doi.org/10.3390/children10071096.
112. Bookstein F. L. "Voxel-based morphometry" should not be used with imperfectly registered images // NeuroImage. 2001. Vol.14, N 6. P.1454–1462. https://doi.org/10.1006/nimg.2001.0770);
113. Bray S., Krongold M., Cooper C., Lebel C. Synergistic Effects of Age on Patterns of White and Gray Matter Volume across Childhood and Adolescence // eNeuro. 2015. Vol.2, N 4. ENEURO.0003-15.2015. https://doi.org/10.1523/ENEURO.0003-15.2015.
114. Briggs R.G., Conner A.K., Sali G., Rahimi M., Baker C.M., Burks J.D., Glenn C.A., Battiste J.D., Sughrue M.E. A Connectomic Atlas of the Human Cerebrum-Chapter 16: Tractographic Description of the Vertical Occipital Fasciculus // Operative neurosurgery. 2018. Vol.15, suppl. 1. S456–S461. https://doi.org/10.1093/ons/opy270.
115. Brodmann K. Brodmann's Localisation in the Cerebral Cortex The Principles of Comparative Localisation in the Cerebral Cortex Based on Cytoarchitectonics by Dr. K. Brodmann. New York-London, Springer Science, 2006. 295p.

116. Brodmann K. Brodmann's Localisation in the Cerebral Cortex. Translated from German by L.J. Garey. – London: Imperial College Press, 1909/1999.
117. Burgaleta M., Johnson W., Waber D.P., Colom R., Karama S. Cognitive ability changes and dynamics of cortical thickness development in healthy children and adolescents // NeuroImage. 2014. Vol.84. P.810–819. https://doi.org/10.1016/j.neuroimage.2013.09.038.
118. Campbell D.W., Wallace M.G., Modirrousta M., Polimeni J.O., McKeen N.A., Reiss J.P. (2015). The neural basis of humour comprehension and humour appreciation: The roles of the temporoparietal junction and superior frontal gyrus // Neuropsychologia. 2015. Vol.79, Pt A. P.10–20. https://doi.org/10.1016/j.neuropsychologia.2015.10.013.
119. Carlo C.N., Stevens C.F. Structural uniformity of neocortex, revisited // Proceedings of the National Academy of Sciences of the United States of America. 2013. Vol.110. P. 1488-1493. https://doi.org/10.1073/pnas.1221398110.
120. Chang E.F., Raygor K.P., Berger M.S. Contemporary model of language organization: an overview for neurosurgeons // Journal of neurosurgery. 2015. Vol.122, N 2. P.250–261. https://doi.org/10.3171/2014.10.JNS132647.
121. Chen L., Wassermann D., Abrams D.A., Kochalka J., Gallardo-Diez G., Menon V. The visual word form area (VWFA) is part of both language and attention circuitry // Nature communications. 2019. Vol.10, N 1. Article 5601. https://doi.org/10.1038/s41467-019-13634-z.
122. Christensen J.R., Larsen K.B., Lisanby S.H., Scalia J., Arango V., Dwork A.J., Pakkenberg B. Neocortical and hippocampal neuron and glial cell numbers in the rhesus monkey // Anatomical record (Hoboken). 2007. Vol.290, N 3. P.330–340. https://doi.org/10.1002/ar.20504.
123. Ciufolini S., Ponteduro M.F., Reis-Marques T., Taylor H., Mondelli V., Pariante C.M., Bonaccorso S., Chan R., Simmons A., David A., Forti M. D., Murray R.M., Dazzan P. Cortical thickness correlates of minor neurological signs in patients

with first episode psychosis // Schizophr Res. 2018. N 200. P. 104-111. doi:10.1016/j.schres.2018.05.005.

124. Conel J.L.R. The postnatal development of the human cerebral cortex. - Cambridge: Mass. MIT Press, 1939-1967. Vol. 1-8.
125. Conel J.L.R. The postnatal development of the human cerebral cortex. The Cortex of the newborn. – Cambridge: Harvard University Press, 1939. Vol.1. – 116 p.
126. Conel J.L.R. The postnatal development of the human cerebral cortex. The Cortex of the onemonth infant. Cambridge: Harvard University Press, 1941. Vol.2. – 146 p.
127. Conel J.L.R. The postnatal development of the human cerebral cortex. The Cortex of the threemonth infant. Cambridge: Harvard University Press, 1947. Vol.3. – 158p.
128. Conel J.L.R. The postnatal development of the human cerebral cortex. The Cortex of the six-month infant. Cambridge: Harvard University Press, 1951. Vol.4. – 189 p.
129. Conel J.L.R. The postnatal development of the human cerebral cortex. The Cortex of the fifteen month infant. Cambridge: Harvard University Press, 1955. Vol.5. 220p.
130. Conel J.L.R. The postnatal development of the human cerebral cortex. The Cortex of the twenty-four month infant. Cambridge: Harvard University Press, 1959. Vol.6. – 309 p.
131. Conel J.L.R. The postnatal development of the human cerebral cortex. The Cortex of the four-year child. Cambridge: Harvard University Press, 1963. Vol.7. – 309 p.
132. Conel J.L.R. The postnatal development of the human cerebral cortex. The Cortex of the six-year child. Cambridge: Harvard University Press, 1963. Vol.8. – 302 p.
133. Conel J.L.R. The postnatal development of the human cerebral cortex. The Cortex of the newborn. Cambridge: Mass. MIT Press, 1939. V.1. - 116p.

134. Conte S., Richards J.E., Guy M.W., Xie W., Roberts J.E. Face-sensitive brain responses in the first year of life // NeuroImage. 2020. Vol.211. Article 116602. https://doi.org/10.1016/j.neuroimage.2020.116602.
135. Conway B.R. The Organization and Operation of Inferior Temporal Cortex // Annual review of vision science. 2018. Vol.4. P.381–402. https://doi.org/10.1146/annurev-vision-091517-034202.
136. Corbetta M., Shulman G.L. Control of goal-directed and stimulus-driven attention in the brain // Nature Reviews Neuroscience. 2002. Vol.3, issue 3. P.201-215. https://doi.org/10.1038/nrn755 .
137. Cossart R., Garel S. Step by step: cells with multiple functions in cortical circuit assembly // Nature reviews. Neuroscience. 2022. Vol.23, N 7. P.395–410. https://doi.org/10.1038/s41583-022-00585-6.
138. Dalton M.A., D'Souza A., Lv J., Calamante F. New insights into anatomical connectivity along the anterior-posterior axis of the human hippocampus using in vivo quantitative fibre tracking // eLife. 2022. Vol.11, e76143. https://doi.org/10.7554/eLife.76143 .
139. Davey J., Cornelissen P.L., Thompson H.E., Sonkusare S., Hallam G., Smallwood J., Jefferies E. Automatic and Controlled Semantic Retrieval: TMS Reveals Distinct Contributions of Posterior Middle Temporal Gyrus and Angular Gyrus // The Journal of neuroscience: the official journal of the Society for Neuroscience. 2015. Vol.35, N 46. P.15230–15239. https://doi.org/10.1523/JNEUROSCI.4705-14.2015.
140. de Schotten M., Dell'Acqua F., Forkel S., Simmons A., Vergani F., Murphy D.G.M., Catani M. A lateralized brain network for visuospatial attention // Nat Neurosci. 2011. Vol.14. P.1245–1246. https://doi.org/10.1038/nn.2905 .
141. Deco G., Cruzat J., Cabral J., Tagliazucchi E., Laufs H., Logothetis N.K., Kringelbach M.L. Awakening: Predicting external stimulation to force transitions between different brain states // Proceedings of the National Academy of Sciences of the United States of America. 2019. Vol.116, N 36. P.18088–18097. https://doi.org/10.1073/pnas.1905534116.

142. Deoni S.C., Dean D.C., Remer J., Dirks H., O'Muircheartaigh J. Cortical maturation and myelination in healthy toddlers and young children // NeuroImage. 2015. Vol.115. P.147–161. https://doi.org/10.1016/j.neuroimage.2015.04.058 .
143. Dombrowski S.M., Hilgetag C.C., Barbas H. Quantitative architecture distinguishes prefrontal cortical systems in the rhesus monkey // Cerebral cortex. 2001. Vol.11, N 10. P.975–988. https://doi.org/10.1093/cercor/11.10.975.
144. Dricot L., Sorger B., Schiltz C., Goebel R., Rossion B. The roles of "face" and "non-face" areas during individual face perception: evidence by fMRI adaptation in a brain-damaged prosopagnosic patient // NeuroImage. 2008. Vol.40, N 1. P.318–332. https://doi.org/10.1016/j.neuroimage.2007.11.012.
145. Duffau H. The error of Broca: From the traditional localizationist concept to a connectomal anatomy of human brain // Journal of chemical neuroanatomy. 2018. Vol.89. P.73–81. https://doi.org/10.1016/j.jchemneu.2017.04.003.
146. Duvernoy H.M. Vascularisation du cortex cérébral [Vascularization of the cerebral cortex] // Revue neurologique. 1999. Vol.155, N 9. P.684–687.
147. Duvernoy H.M., Delon S., Vannson J.L. Cortical blood vessels of the human brain // Brain research bulletin. 1981. Vol.7, N 5. P.519–579. https://doi.org/10.1016/0361-9230(81)90007-1
148. Economo C. von, Koskinas G.W. Die cytoarchitectonik der Hirnride des erwachsenen Menschen. - Wien-Berlin: Springer-Verlag, 1925. 810 p.
149. Elam J.S., Glasser M.F., Harms M.P., Sotiropoulos S.N., Andersson J.L.R., Burgess G.C., Curtiss S.W., Oostenveld R., Larson-Prior L.J., Schoffelen J.M., Hodge M.R., Cler E.A., Marcus D.M., Barch D.M., Yacoub E., Smith S.M., Ugurbil K., Van Essen D.C. (2021). The Human Connectome Project: A retrospective // NeuroImage. 2021. Vol.244, article 118543. https://doi.org/10.1016/j.neuroimage.2021.118543.
150. Fan L., Li H., Zhuo J., Zhang Y., Wang J., Chen L., Yang Z., Chu C., Xie S., Laird A.R., Fox P.T., Eickhoff S.B., Yu C., Jiang T. The Human Brainnetome Atlas: A

New Brain Atlas Based on Connectional Architecture // Cerebral cortex. 2016. Vol.26, N 8. P.3508–3526. https://doi.org/10.1093/cercor/bhw157 .

151. Faroqi-Shah Y., Sebastian R., Woude A.V. Neural representation of word categories is distinct in the temporal lobe: An activation likelihood analysis // Human brain mapping. 2018. Vol.39, N 12. P.4925–4938. https://doi.org/10.1002/hbm.24334.
152. Fei N., Wang Y., Yang B., Zhang C., Chang D., Liu Z., Cheng L., Fu T., Xian J. Structural and spontaneous functional brain changes in visual and oculomotor areas identified by functional localization task in intermittent exotropia children // Brain research. 2023. Vol.1819, article 148543. https://doi.org/10.1016/j.brainres.2023.148543.
153. Fernández-Moya S.M., Ganesh A.J., Plass M. Neural cell diversity in the light of single-cell transcriptomics // Transcription. 2023. Vol.14, NN 3-5. P.158–176. https://doi.org/10.1080/21541264.2023.2295044 .
154. Ferracuti S., Del Casale A., Romano A., Gualtieri I., Lucignani M., Napolitano A., Modesti M.N., Buscajoni A., Zoppi T., Kotzalidis G.D., Manelfi L., de Pisa E., Girardi P., Mandarelli G., Parmigiani G., Rossi-Espagnet M.C., Pompili M., Bozzao A. Correlations between cortical gyrification and schizophrenia symptoms with and without comorbid hostility symptoms. Frontiers in psychiatry. 2023. Vol. 13. Art. 1092784. https://doi.org/10.3389/fpsyt.2022.1092784.
155. Fornari E., Knyazeva M.G., Meuli R., Maeder P. Myelination shapes functional activity in the developing brain // Neuroimage. 2007. Vol.38. P.511-518. https://doi.org/10.1016/j.neuroimage.2007.07.010 .
156. Francioni V., Harnett M.T. Rethinking Single Neuron Electrical Compartmentalization: Dendritic Contributions to Network Computation In Vivo // Neuroscience. 2022. Vol.489. P.185–199. https://doi.org/10.1016/j.neuroscience.2021.05.038.

157. Frank M.C., Amso D., Johnson S.P. Visual search and attention to faces during early infancy // Journal of experimental child psychology. 2014. Vol.118. P.13–26. https://doi.org/10.1016/j.jecp.2013.08.012.

158. Gamberini M., Bakola S., Passarelli L., Burman K.J., Rosa M.G., Fattori P., Galletti C. Thalamic projections to visual and visuomotor areas (V6 and V6A) in the Rostral Bank of the parieto-occipital sulcus of the Macaque // Brain structure and function. 2016. Vol.221, N 3. P.1573–1589. https://doi.org/10.1007/s00429-015-0990-2.

159. García-Cabezas M.Á., Hacker J.L., Zikopoulos B. A Protocol for Cortical Type Analysis of the Human Neocortex Applied on Histological Samples, the Atlas of Von Economo and Koskinas, and Magnetic Resonance Imaging // Frontiers in neuroanatomy. 2020. Vol.14, article 576015. https://doi.org/10.3389/fnana.2020.576015.

160. García-Cabezas M.Á., John Y.J., Barbas H., Zikopoulos B. Distinction of Neurons, Glia and Endothelial Cells in the Cerebral Cortex: An Algorithm Based on Cytological Features // Frontiers in neuroanatomy. 2016. Vol.10, article 107. https://doi.org/10.3389/fnana.2016.00107.

161. Garcia-Cabezas M.A., Zikopoulos B., Barbas H. The Structural Model: a theory linking connections, plasticity, pathology, development and evolution of the cerebral cortex // Brain Struct. Funct. 2019. Vol.224, N 3. P.985–1008. https://doi.org/10.1007/s00429-019-01841-9.

162. Giacobbe C., Raimo S., Cropano M., Santangelo G. Neural correlates of embodied action language processing: a systematic review and meta-analytic study // Brain Imaging Behav. 2022. Vol. 16, N 5. P. 2353-2374. doi:10.1007/s11682-022-00680-3.

163. Gilmore J.H., Knickmeyer R.C., Gao W. Imaging structural and functional brain development in early childhood. Nature reviews // Neuroscience. 2018. Vol. 19, N 3. P. 123–137. https://doi.org/10.1038/nrn.2018.1.

164. Gilmore J.H., Shi F., Woolson S.L., Knickmeyer R.C., Short S.J., Lin W., Zhu H., Hamer R.M., Styner M., Shen D. Longitudinal development of cortical and

subcortical gray matter from birth to 2 years // Cerebral cortex. 2012. Vol.22, N 11. P.2478–2485. https://doi.org/10.1093/cercor/bhr327 .

165. Glasser M.F., Coalson T.S., Robinson E.C., Hacker C.D., Harwell J., Yacoub E., Ugurbil K., Andersson J., Beckmann C.F., Jenkinson M., Smith S.M., Van Essen D.C. A multi-modal parcellation of human cerebral cortex. Nature. 2016. Vol.536, N 7615. P.171–178. https://doi.org/10.1038/nature18933.
166. Glasser M.F., Van Essen D.C. Mapping human cortical areas in vivo based on myelin content as revealed by T1- and T2-weighted MRI // The Journal of neuroscience: the official journal of the Society for Neuroscience. 2011. Vol.31, N 32. P.11597–11616. https://doi.org/10.1523/JNEUROSCI.2180-11.2011 .
167. Gohlke J.M., Griffith W.C., Faustman E.M. Computational models of neocortical neuronogenesis and programmed cell death in the developing mouse, monkey, and human // Cerebral cortex. 2007. Vol.17, N 10. P.2433–2442. https://doi.org/10.1093/cercor/bhl151.
168. Goodhill G.J. Theoretical Models of Neural Development // iScience. 2018. Vol.8. P.183–199. https://doi.org/10.1016/j.isci.2018.09.017.
169. Goriounova N.A., Heyer D.B., Wilbers R., Verhoog M.B., Giugliano M., Verbist C., Obermayer J., Kerkhofs A., Smeding H., Verberne M., Idema S., Baayen J.C., Pieneman A.W., de Kock C.P., Klein M., Mansvelder H.D. Large and fast human pyramidal neurons associate with intelligence // eLife. 2018. N 7. Article e41714. https://doi.org/10.7554/eLife.41714.
170. Grilli M.D., Sabharwal-Siddiqi S., Thayer S.C., Rapcsak S.Z., Ekstrom A.D. Evidence of Impaired Remote Experience-near Semantic Memory in Medial Temporal Lobe Amnesia // J Cogn Neurosci. 2023. Vol. 35, N 12. P. 2002-2013. doi:10.1162/jocn_a_02057.
171. Grill-Spector K., Malach R. The human visual cortex // Annual review of neuroscience. 2004. Vol.27. P.649–677. https://doi.org/10.1146/annurev.neuro.27.070203.144220.
172. Grubb S., Cai C., Hald B.O., Khennouf L., Murmu R.P., Jensen A.G.K., Fordsmann J., Zambach S., Lauritzen M. Precapillary sphincters maintain

perfusion in the cerebral cortex // Nature communications. 2020. Vol.11, N 1. P.395. https://doi.org/10.1038/s41467-020-14330-z.

173. Gutman-Wei A.Y., Brown S.P. Mechanisms Underlying Target Selectivity for Cell Types and Subcellular Domains in Developing Neocortical Circuits // Frontiers in neural circuits. 2021. Vol.15. Article 728832. https://doi.org/10.3389/fncir.2021.728832.
174. Hadjikhani N., Liu A.K., Dale A.M., Cavanagh P., Tootell R.B. Retinotopy and color sensitivity in human visual cortical area V8 // Nature neuroscience. 1998. Vol.1, N 3. P.235–241. https://doi.org/10.1038/681.
175. Hafri A., Trueswell J.C., Epstein R.A. Neural Representations of Observed Actions Generalize across Static and Dynamic Visual Input // The Journal of neuroscience: the official journal of the Society for Neuroscience. 2017. Vol. 37, N 11. P. 3056–3071. https://doi.org/10.1523/JNEUROSCI.2496-16.2017.
176. Halassa M.M., Kastner S. Thalamic functions in distributed cognitive control // Nature neuroscience. 2017. Vol.20, N 12. P.1669–1679. https://doi.org/10.1038/s41593-017-0020-1.
177. Hansen P.E., Ballesteros M.C., Soila K., Garcia L., Howard J.M. MR imaging of the developing human brain. Part 1. Prenatal development // Radiographics. 1993. Vol.13, N 1. P.21–36. https://doi.org/10.1148/radiographics.13.1.8426929.
178. Harel N., Bolan P.J., Turner R., Ugurbil K., Yacoub E. Recent Advances in High-Resolution MR Application and Its Implications for Neurovascular Coupling Research // Frontiers in neuroenergetics. 2010. Vol.2, article 130. https://doi.org/10.3389/fnene.2010.00130.
179. Harrison K.H., Hof P.R., Wang S.S. Scaling laws in the mammalian neocortex: does form provide clues to function? // Journal of neurocytology. 2022. Vol.31, N 3-5. P.289–298. https://doi.org/10.1023/a:1024178127195.
180. Haueis P. The life of the cortical column: opening the domain of functional architecture of the cortex (1955-1981) // History and philosophy of the life

sciences. 2016. Vol.38. N 3, article 2. https://doi.org/10.1007/s40656-016-0103-4.

181. Heck N., Santos M.D. Dendritic Spines in Learning and Memory: From First Discoveries to Current Insights // Advances in neurobiology. 2023. Vol.34. P.311–348. https://doi.org/10.1007/978-3-031-36159-3_7.
182. Hein G., Knight R.T. (2008). Superior temporal sulcus--It's my area: or is it? // Journal of cognitive neuroscience. 2008. Vol.20, N 12. P.2125–2136. https://doi.org/10.1162/jocn.2008.20148.
183. Hernández-Vásquez R., Córdova García U., Barreto A.M.B., Rojas M.L.R., Ponce-Meza J., Saavedra-López M. An Overview on Electrophysiological and Neuroimaging Findings in Dyslexia // Iranian journal of psychiatry. 2023. Vol.18, N 4. P.503–509. https://doi.org/10.18502/ijps.v18i4.13638.
184. Hilgetag C.C., Beul S.F., Van Albada S.J., Goulas A. An architectonic type principle integrates macroscopic cortico-cortical connections with intrinsic cortical circuits of the primate brain // Netw. Neurosci. 2019. Vol.3, N 4. P.905–923. https://doi.org/10.1162/netn_a_00100.
185. Hodge R.D., Bakken T.E., Miller J.A., Smith K.A., Barkan E.R., Graybuck L.T., Close J.L., Long B., Johansen N., Penn O., Yao Z., Eggermont J., Höllt T., Levi B.P., Shehata S.I., Aevermann B., Beller A., Bertagnolli D., Brouner K., Casper T., … Lein E.S. Conserved cell types with divergent features in human versus mouse cortex // Nature. 2019. Vol.573, article 7772. P. 61–68. https://doi.org/10.1038/s41586-019-1506-7
186. Hodgson V.J., Lambon Ralph M.A., Jackson R.L. The cross-domain functional organization of posterior lateral temporal cortex: insights from ALE meta-analyses of 7 cognitive domains spanning 12,000 participants // Cerebral cortex (New York, N.Y. : 1991). 2023. Vol.33, N 8. P.4990–5006. https://doi.org/10.1093/cercor/bhac394.
187. Horton J.C., Adams D.L. Patterns of Cortical Visual Field Defects From Embolic Stroke Explained by the Anastomotic Organization of Vascular Microlobules // Journal of neuro-ophthalmology: the official journal of the North American

Neuro-Ophthalmology Society. 2018. Vol.38, N 4. P.538–550. https://doi.org/10.1097/WNO.0000000000000733.

188. Hotson J.R., Anand S. The selectivity and timing of motion processing in human temporo-parieto-occipital and occipital cortex: a transcranial magnetic stimulation study // Neuropsychologia. 1999. Vol. 37, N 2. P. 169-179. doi:10.1016/s0028-3932(98)00091-8.
189. Huang C., Ravdin L.D., Nirenberg M.J., Piboolnurak P., Severt L., Maniscalco J.S., Solnes L., Dorfman B.J., Henchcliffe C. Neuroimaging markers of motor and nonmotor features of Parkinson's disease: an 18f fluorodeoxyglucose positron emission computed tomography study // Dementia and geriatric cognitive disorders. 2013. Vol. 35, N 3-4. P. 183–196. https://doi.org/10.1159/000345987.
190. Huang C.C., Rolls E.T., Feng J., Lin C.P. An extended Human Connectome Project multimodal parcellation atlas of the human cortex and subcortical areas // Brain structure and function. 2022. Vol.227, N 3. P.763–778. https://doi.org/10.1007/s00429-021-02421-6.
191. Huang Z.J., Di Cristo G., Ango F. Development of GABA innervation in the cerebral and cerebellar cortices // Nature reviews. Neuroscience. 2007. Vol.8, N 9. P.673–686. https://doi.org/10.1038/nrn2188.
192. Iidaka T. Shinkei kenkyu no shinpo (in Japan) // Brain and nerve. 2012. Vol.64, N 7. P.737–742.
193. Ilg U.J. The role of areas MT and MST in coding of visual motion underlying the execution of smooth pursuit // Vision research. 2008. Vol.48, N 20. P.2062–2069. https://doi.org/10.1016/j.visres.2008.04.015.
194. Irish M., Eyre N., Dermody N., O'Callaghan C., Hodges J.R., Hornberger M., Piguet O. Neural Substrates of Semantic Prospection - Evidence from the Dementias // Frontiers in behavioral neuroscience. 2016. Vol. 10. Art. 96. https://doi.org/10.3389/fnbeh.2016.00096

195. Ishibash T., Dakin K.A., Stevens B., Lee P.R., Kozlov S.V., Stewart C.L., Fields R.D. Astrocytes promote myelination in response to electrical impulses // Neuron. 2006. N 49. P. 823-832. https://doi.org/10.1016/j.neuron.2006.02.006 .
196. Iyer K.K., Copland D.A., Angwin A.J. Dorsal and Ventral Cortical Connectivity Is Mediated by the Inferior Frontal Gyrus During Facilitated Naming of Pictures // Brain connectivity. 2022. Vol.12, N 2. P.164–173. https://doi.org/10.1089/brain.2020.0867.
197. Jang S.H., Lee J., Yeo S.S., Chang M.C. Callosal disconnection syndrome after corpus callosum infarct: A diffusion tensor tractography study // J Stroke Cerebrovasc Dis. 2013. Vol.22, N 7. e240–e244. https://doi.org/10.1016/j.jstrokecerebrovasdis.2012.10.015.
198. Jiang F., Beauchamp M.S., Fine I. Re-examining overlap between tactile and visual motion responses within hMT+ and STS // NeuroImage. 2015. Vol.119. P.187–196. https://doi.org/10.1016/j.neuroimage.2015.06.056.
199. Johnson S.P. Development of Visual-Spatial Attention // Curr Top Behav Neurosci. 2019. N 41. P. 37-58. doi:10.1007/7854_2019_96.
200. Jones E.G., Burton H. Areal differences in the laminar distribution of thalamic afferents in cortical fields of the insular, parietal and temporal regions of primates // The Journal of comparative neurology. 1976. Vol.168, N 2. P.197–247. https://doi.org/10.1002/cne.901680203.
201. Jones E.G., Burton H. Areal differences in the laminar distribution of thalamic afferents in cortical fields of the insular, parietal and temporal regions of primates // The Journal of comparative neurology. 1976. Vol.168, N 2. P.197–247. https://doi.org/10.1002/cne.90168020.
202. Jouandet M.L., Deck M.D. Prenatal growth of the human cerebral cortex: brainprint analysis // Radiology. 1993. Vol.188, N 3. P.765–774. https://doi.org/10.1148/radiology.188.3.8351345
203. Jung R.E., Haier R.J. The Parieto-Frontal Integration Theory (P-FIT) of intelligence: converging neuroimaging evidence // The Behavioral and brain

sciences. 2007. Vol.30, N 2. P.135-154. https://doi.org/10.1017/S0140525X07001185.

204. Kaas J.H., Baldwin M. The Evolution of the Pulvinar Complex in Primates and Its Role in the Dorsal and Ventral Streams of Cortical Processing // Vision. 2019. Vol.4, N 1. Article 3. https://doi.org/10.3390/vision4010003.
205. Kamiński J., Sullivan S., Chung J.M., Ross I.B., Mamelak A.N., Rutishauser, U. Persistently active neurons in human medial frontal and medial temporal lobe support working memory // Nature neuroscience. 2017. Vol.20, N 4. P.590–601. https://doi.org/10.1038/nn.4509.
206. Karnath H.O., Ferber S., Himmelbach M. Spatial awareness is a function of the temporal not the posterior parietal lobe // Nature. 2001. Vol.411, N 6840. P.950–953. https://doi.org/10.1038/35082075.
207. Kassuba T., Klinge C., Hölig C., Menz M.M., Ptito M., Röder B., Siebner H.R. The left fusiform gyrus hosts trisensory representations of manipulable objects // NeuroImage. 2011. Vol.56, N 3. P.1566–1577. https://doi.org/10.1016/j.neuroimage.2011.02.032.
208. Kawachi J. Shinkei kenkyu no shinpo (in Japane) // Brain and nerve. 2017. Vol.69, N 4. P.397–410. https://doi.org/10.11477/mf.1416200756.
209. Kelly C.E., Thompson D.K., Adamson C.L., Ball G., Dhollander T., Beare R., Matthews L.G., Alexander B., Cheong J.L.Y., Doyle L.W., Anderson P.J., Inder T.E. Cortical growth from infancy to adolescence in preterm and term-born children // Brain: a journal of neurology. 2024. Vol. 147, N 4. P. 1526–1538. https://doi.org/10.1093/brain/awad348.
210. Kim T., Bair W., Pasupathy A. Perceptual Texture Dimensions Modulate Neuronal Response Dynamics in Visual Cortical Area V4 // The Journal of neuroscience : the official journal of the Society for Neuroscience. 2022. Vol.42, N 4. P.631–642. https://doi.org/10.1523/JNEUROSCI.0971-21.2021.
211. Kiymaz T., Khan Suheb M.Z., Lui F., De Jesus O. Primary Progressive Aphasia // In: StatPearls. StatPearls Publishing, 2024. Available from: https://www.ncbi.nlm.nih.gov/books/NBK563145/.

212. Kjær M., Fabricius K., Sigaard R.K., Pakkenberg B. Neocortical Development in Brain of Young Children-A Stereological Study // Cerebral cortex. 2017. Vol.27, N 12. P.5477–5484. https://doi.org/10.1093/cercor/bhw314.
213. Kobayashi Y. Brain and nerve = Shinkei kenkyu no shinpo. 2016. Vol.68, N 11. P.1301–1312. https://doi.org/10.11477/mf.1416200594.
214. Kolskår K.K., Alnæs D., Kaufmann T., Richard G., Sanders A.M., Ulrichsen K.M., Moberget T., Andreassen O.A., Nordvik J.E., Westlye L.T. Key Brain Network Nodes Show Differential Cognitive Relevance and Developmental Trajectories during Childhood and Adolescence // eNeuro. 2018. Vol.5, N 4. ENEURO.0092-18.2018. https://doi.org/10.1523/ENEURO.0092-18.2018.
215. Kostović I., Išasegi I.Ž., Krsnik Ž. Sublaminar organization of the human subplate: developmental changes in the distribution of neurons, glia, growing axons and extracellular matrix // Journal of anatomy. 2019. Vol.235, N 3. P.481–506. https://doi.org/10.1111/joa.12920.
216. Kostović I., Judas M., Petanjek Z., Simić G. Ontogenesis of goal-directed behavior: anatomo-functional considerations // International journal of psychophysiology: official journal of the International Organization of Psychophysiology. 1995. Vol.19, N 2. P.85–102. https://doi.org/10.1016/0167-8760(94)00081-o.
217. Kozberg M., Hillman E. Neurovascular coupling and energy metabolism in the developing brain // Progress in brain research, 2016. N 225. P. 213–242. https://doi.org/10.1016/bs.pbr.2016.02.002.
218. Kozlov V.I. Morphological and physiological transformations in the microcirculatory system at different stages of ontogeny // Human physiology. 1983. Vol.9, N 1. P.23–29.
219. Krogsrud S.K., Mowinckel A.M., Sederevicius D., Vidal-Piñeiro D., Amlien I.K., Wang Y., Sørensen Ø., Walhovd K.B., Fjell A.M. (2021). Relationships between apparent cortical thickness and working memory across the lifespan - Effects of genetics and socioeconomic status // Developmental cognitive neuroscience. 2021. Vol.51. Article 100997. https://doi.org/10.1016/j.dcn.2021.100997.

220. Kurzawski J.W., Qiu B.S., Majaj N.J., Benson N., Pelli D.G., Winawer J. Conservation of cortical crowding distance across individuals in human V4 // BioRxiv : the preprint server for biology, 2024.04.03.587977. https://doi.org/10.1101/2024.04.03.587977.
221. Kwan W.C., Chang C.K., Yu H.H., Mundinano I.C., Fox D.M., Homman-Ludiye J., Bourne J.A. Visual Cortical Area MT Is Required for Development of the Dorsal Stream and Associated Visuomotor Behaviors // The Journal of neuroscience: the official journal of the Society for Neuroscience. 2021. Vol.41, N 39. P.8197–8209. https://doi.org/10.1523/JNEUROSCI.0824-21.2021.
222. Lafer-Sousa R., Conway B.R., Kanwisher N.G. Color-Biased Regions of the Ventral Visual Pathway Lie between Face- and Place-Selective Regions in Humans, as in Macaques // The Journal of neuroscience: the official journal of the Society for Neuroscience. 2016. Vol.36, N 5. P.1682–1697. https://doi.org/10.1523/JNEUROSCI.3164-15.2016.
223. Landing B.H., Shankle W.R., Hara J., Brannock J., Fallon J.H. The development of structure and function in the postnatal human cerebral cortex from birth to 72 months: changes in thickness of layers II and III co-relate to the onset of new age-specific behaviors // Pediatric pathology and molecular medicine. 2002. Vol.21, N 3. P.321–342. https://doi.org/10.1080/02770930290056541.
224. Landsiedel J., Daughters K., Downing P.E., Koldewyn K. The role of motion in the neural representation of social interactions in the posterior temporal cortex // NeuroImage. 2022. Vol.262, article 119533. https://doi.org/10.1016/j.neuroimage.2022.119533.
225. Latini F. New insights in the limbic modulation of visual inputs: the role of the inferior longitudinal fasciculus and the Li-Am bundle // Neurosurgical review. 2015. Vol.38, N 1. P.179–190. https://doi.org/10.1007/s10143-014-0583-1.
226. Lazarus M.S., Huang Z.J. Distinct maturation profiles of perisomatic and dendritic targeting GABAergic interneurons in the mouse primary visual cortex during the critical period of ocular dominance plasticity // Journal of

neurophysiology. 2011. Vol.106, N 2. P.775–787. https://doi.org/10.1152/jn.00729.2010.

227. Le Magueresse C., Monyer H. GABAergic interneurons shape the functional maturation of the cortex// Neuron. 2013. Vol.77, N 3. P.388–405. https://doi.org/10.1016/j.neuron.2013.01.011.
228. Lemaître H., Augé P., Saitovitch A., Vinçon-Leite A., Tacchella J.M., Fillon L., Calmon R., Dangouloff-Ros V., Lévy R., Grévent D., Brunelle F., Boddaert N., Zilbovicius M. Rest Functional Brain Maturation during the First Year of Life // Cerebral cortex. 2021. Vol.31, N 3. P.1776–1785. https://doi.org/10.1093/cercor/bhaa325.
229. Li H., Yan G., Luo W., Liu T., Wang Y., Liu R., Zheng W., Zhang Y., Li K., Zhao L., Limperopoulos C., Zou Y., Wu D. Mapping fetal brain development based on automated segmentation and 4D brain atlasing // Brain Struct Funct. 2021. Vol.226, N 6. P.1961–72. https://doi.org/10.1007/s00429-021-02303-x.
230. Li M., Lu S., Zhong N. The Parahippocampal Cortex Mediates Contextual Associative Memory: Evidence from an fMRI Study // BioMed research international. 2016. Article 9860604. https://doi.org/10.1155/2016/9860604.
231. Lidow M.S., Song Z.M. Primates exposed to cocaine in utero display reduced density and number of cerebral cortical neurons // The Journal of comparative neurology. 2001. Vol.435, N 3. P.263–275. https://doi.org/10.1002/cne.1028.
232. Lim L., Mi D., Llorca A., Marín O. Development and Functional Diversification of Cortical Interneurons // Neuron. 2018. Vol.100, N 2. P.294–313. https://doi.org/10.1016/j.neuron.2018.10.009.
233. Lohmann H., Köppen H.J. Postnatal development of pyramidal dendritic and axonal bundles in the visual cortex of the rat // Journal fur Hirnforschung. 1995. Vol.36, N 1. P.101–111.
234. Long N.M., Kuhl B.A. Bottom-Up and Top-Down Factors Differentially Influence Stimulus Representations Across Large-Scale Attentional Networks // J Neurosci. 2018. Vol. 38, N 10. P. 2495-2504. doi:10.1523/JNEUROSCI.2724-17.2018.

235. Luders E., Narr K.L., Bilder R.M., Szeszko P.R., Gurbani M.N., Hamilton L., Toga A.W., Gaser C. Mapping the relationship between cortical convolution and intelligence: effects of gender // Cerebral cortex. 2008. Vol.18, N 9. P.2019–2026. https://doi.org/10.1093/cercor/bhm227.

236. Lunven M., Bartolomeo P. Attention and spatial cognition: Neural and anatomical substrates of visual neglect // Annals of Physical and Rehabilitation Medicine, 2017. Vol.60, issue 3. P.124-129. https://doi.org/10.1016/j.rehab.2016.01.004.

237. Luo Y., Wang K., Jiao S., Zeng J., Han Z. Distinct parallel activation and interaction between dorsal and ventral pathways during phonological and semantic processing: A cTBS-fMRI study // Human brain mapping. 2024. Vol.45, N 1. e26569. https://doi.org/10.1002/hbm.26569.

238. Maldonado I.L., Descoteaux M., Rheault F., Zemmoura I., Benn A., Margulies D., Boré A., Duffau H., Mandonnet E. Multimodal study of multilevel pulvino-temporal connections: a new piece in the puzzle of lexical retrieval networks // Brain: a journal of neurology. 2024. Vol.147, N 6. P.2245–2257. https://doi.org/10.1093/brain/awae021.

239. Manassi M., Murai Y., Whitney D. Serial dependence in visual perception: A meta-analysis and review // J Vis. 2023. Vol. 23, N 8. Art. 18. doi:10.1167/jov.23.8.18.

240. Mancinelli S., Lodato S. Decoding neuronal diversity in the developing cerebral cortex: from single cells to functional networks // Current opinion in neurobiology. 2018. Vol.53. P.146–155. https://doi.org/10.1016/j.conb.2018.08.001.

241. Mandonnet E., Nouet A., Gatignol P., Capelle L., Duffau H. Does the left inferior longitudinal fasciculus play a role in language? A brain stimulation study // Brain: a journal of neurology. 2007. Vol.130, Pt 3. P/623–629. https://doi.org/10.1093/brain/awl361.

242. Marín Padilla M. Evolución de la estructura de la neocorteza del mamífero: nueva teoría citoarquitectónica [The evolution of the structure of the neocortex in

mammals: a new theory of cytoarchitecture] // Revista de neurologia. 2001. Vol.33, N 9. P.843–853.

243. Marín-Padilla M. Desarrollo de la corteza cerebral humana. Teoría citoarquitectónica [The development of the human cerebral cortex. A cytoarchitectonic theory] // Revista de neurologia. 1999. Vol.29, N 3. P.208–216.
244. Marín-Padilla M. Ontogenesis of the pyramidal cell of the mammalian neocortex and developmental cytoarchitectonics: a unifying theory // The Journal of comparative neurology. 1992. Vol.321, N 2. P. 223–240. https://doi.org/10.1002/cne.903210205.
245. Mauguière F., Baleydier C. Place du thalamus dans le réseau d'interconnexions entre les cortex associatifs et limbiques chez le singe [Place of the thalamus in the network of interconnections between the association and limbic cortices in the monkey] // Revue neurologique. 1986. Vol.142, N 4. P.406–417.
246. Mavroudis I., Petrides F., Manani M., Theocharides C., Ciobica A., Padurariu M., Kiourexidou M., Njau S., Costa V., Baloyannis S. Dendritic and spinal alterations of the spiny stellate cells of the human visual cortex during normal aging // Folia neuropathologica. 2012. Vol.50, N 3. P.261–269. https://doi.org/10.5114/fn.2012.30526.
247. McAllister A.K. Conserved cues for axon and dendrite growth in the developing cortex // Neuron. 2002. Vol.33, N 1. P.2–4. https://doi.org/10.1016/s0896-6273(01)00577-3.
248. Mederos S., Perea G. GABAergic-astrocyte signaling: A refinement of inhibitory brain networks // Glia. 2019. Vol.67, N 10. P.1842–1851. https://doi.org/10.1002/glia.23644.
249. Mikadze Y.V., Ardila A., Akhutina T.V. A.R. Luria's Approach to Neuropsychological Assessment and Rehabilitation // Archives of clinical neuropsychology: the official journal of the National Academy of Neuropsychologists. 2019. Vol.34, N 6. P.795–802. https://doi.org/10.1093/arclin/acy095 .

250. Miller S.J. Astrocyte heterogeneity in the adult central nervous System // Front Cell Neurosci. 2018. Vol.12. P.401. https://doi.org/10.3389/fncel.2018.00401.

251. Mountcastle V.B., Lynch J.C., Georgopoulos A., Sakata H., Acuna A. 1975. Posterior parietal association cortex of the monkey: Command functions for operations within extrapersonal space // J. Neurophysiol. 1975. Vol.38. P.871-908.

252. Nava E., Giraud M., Bolognini N. The emergence of the multisensory brain: From the womb to the first steps // iScience. 2023. Vol.27, issue 1. Article 108758. https://doi.org/10.1016/j.isci.2023.108758.

253. Nickl-Jockschat T., Rottschy C., Thommes J., Schneider F., Laird A.R., Fox P.T., Eickhoff S.B. Neural networks related to dysfunctional face processing in autism spectrum disorder // Brain structure and function. 2015. Vol. 220, N 4. P. 2355–2371. https://doi.org/10.1007/s00429-014-0791-z .

254. Nieuwenhuis I.L., Takashima A., Oostenveld R., McNaughton B.L., Fernández G., Jensen O. The neocortical network representing associative memory reorganizes with time in a process engaging the anterior temporal lobe // Cereb Cortex. 2012. Vol. 22, N 11. P. 2622-2633. doi:10.1093/cercor/bhr338.

255. Norbom L.B., Ferschmann L., Parker N., Agartz I., Andreassen O.A., Paus T., Westlye L.T., Tamnes C.K. New insights into the dynamic development of the cerebral cortex in childhood and adolescence: Integrating macro- and microstructural MRI findings // Progress in neurobiology. 2021. Vol.204, article 102109. https://doi.org/10.1016/j.pneurobio.2021.102109.

256. Norbom L.B., Ferschmann L., Parker N., Agartz I., Andreassen O.A., Paus T., Westlye L.T., Tamnes C.K. New insights into the dynamic development of the cerebral cortex in childhood and adolescence: Integrating macro- and microstructural MRI findings // Progress in Neurobiology. 2021. Vol. 204. Article 102109, https://doi.org/10.1016/j.pneurobio.2021.102109.

257. Norbom L.B., Rokicki J., Alnaes D., Kaufmann T., Doan N.T., Andreassen O.A., Westlye L.T., Tamnes C.K. Maturation of cortical microstructure and cognitive development in childhood and adolescence: A T1w/T2w ratio MRI study //

Human brain mapping. 2020. Vol.41, N 16. P.4676–4690. https://doi.org/10.1002/hbm.25149.

258. Ohashi H., Ostry D.J. (2021). Neural Development of Speech Sensorimotor Learning // The Journal of neuroscience: the official journal of the Society for Neuroscience. 2021. Vol.41, N 18. P.4023–4035. https://doi.org/10.1523/JNEUROSCI.2884-20.2021.
259. Ohtsuka T., Kageyama R. Regulation of temporal properties of neural stem cells and transition timing of neurogenesis and gliogenesis during mammalian neocortical development // Seminars in cell and developmental biology. 2019. Vol.95. P.4–11. https://doi.org/10.1016/j.semcdb.2019.01.007.
260. Oishi K., Chang L., Huang H. Baby brain atlases // Neuroimage. 2019. Vol.185. P.865–880. https://doi.org/10.1016/j.neuroimage.2018.04.003.
261. O'Kusky J., Colonnier, M. A laminar analysis of the number of neurons, glia, and synapses in the adult cortex (area 17) of adult macaque monkeys // The Journal of comparative neurology. 1982. Vol.210, N 3. P.278–290. https://doi.org/10.1002/cne.902100307.
262. Olney J.W., Wozniak D.F., Jevtovic-Todorovic V., Farber N.B., Bittigau P., Ikonomidou C. Drug-induced apoptotic neurodegeneration in the developing brain // Brain pathology. 2002. Vol.12, N 4. P.488–498. https://doi.org/10.1111/j.1750-3639.2002.tb00467.x.
263. Orioli G., Bremner A.J., Farroni T. Multisensory perception of looming and receding objects in human newborns // Current biology. 2018. Vol.28, N 22. R1294–R1295. https://doi.org/10.1016/j.cub.2018.10.004.
264. Patel Y., Shin J., Drakesmith M., Evans J., Pausova Z., Paus T. Virtual histology of multi-modal magnetic resonance imaging of cerebral cortex in young men // NeuroImage. 2020. Vol.218. Article 116968. https://doi.org/10.1016/j.neuroimage.2020.116968.
265. Pérez-Cerdá F., Sánchez-Gómez M.V., Matute C. Pío del Río Hortega and the discovery of the oligodendrocytes // Frontiers in neuroanatomy. 2015. Vol.9, article 92. https://doi.org/10.3389/fnana.2015.00092.

266. Pfefferbaum A., Mathalon D.H., Sullivan E.V., Rawles J.M., Zipursky R.B., Lim K.O. A quantitative magnetic resonance imaging study of changes in brain morphology from infancy to late adulthood // Archives of neurology. 1994. Vol.51, N 9. P.874–887. https://doi.org/10.1001/archneur.1994.00540210046012.
267. Phuong T.H., Houot M., Méré M., Denos M., Samson S., Dupont S. Cognitive impairment in temporal lobe epilepsy: contributions of lesion, localization and lateralization // J Neurol. 2021. Vol. 268, N 4. P. 1443-1452. doi:10.1007/s00415-020-10307-6.
268. Pollen D.A. On the emergence of primary visual perception // Cerebral cortex. 2011. Vol.21, N 9. P.1941–1953. https://doi.org/10.1093/cercor/bhq285.
269. Poulin-Dubois D. Theory of mind development: State of the science and future directions // Progress in brain research. 2020. Vol.254. P.141–166. https://doi.org/10.1016/bs.pbr.2020.05.021.
270. Procko C., Shaham S. Assisted morphogenesis: glial control of dendrite shapes // Current opinion in cell biology. 2010. Vol.22, N 5. P.560–565. https://doi.org/10.1016/j.ceb.2010.07.005.
271. Ramón y Cajal S. Texture of the Nervous System of Man and the Vertebrates: An annotated and edited translation of the original Spanish text with the additions of the French version by Pedro Pasik and Tauba Pasik/ Ed. P.Pasik, T.Pasik. – Vienna: Springer, 2002. - 2026 p.
272. Rasia-Filho A.A., Guerra K.T.K., Vásquez C.E., Dall'Oglio A., Reberger R., Jung C.R., Calcagnotto M.E. The Subcortical-Allocortical- Neocortical continuum for the Emergence and Morphological Heterogeneity of Pyramidal Neurons in the Human Brain // Frontiers in synaptic neuroscience. 2021. Vol.13, article 616607. https://doi.org/10.3389/fnsyn.2021.616607.
273. Rasia-Filho A.A., Guerra K.T.K., Vásquez C.E., Dall'Oglio A., Reberger R., Jung C.R., Calcagnotto M.E. The Subcortical-Allocortical- Neocortical continuum for the Emergence and Morphological Heterogeneity of Pyramidal Neurons in the

Human Brain // Frontiers in synaptic neuroscience. 2021. Vol.13. Article 616607. https://doi.org/10.3389/fnsyn.2021.616607.

274. Renner J., Rasia-Filho A.A. Morphological Features of Human Dendritic Spines // Advances in neurobiology. 2023. Vol.34. P.367–496. https://doi.org/10.1007/978-3-031-36159-3_9.
275. Riecanský I. Extrastriate area V5 (MT) and its role in the processing of visual motion // Ceskoslovenska fysiologie. 2004. Vol.53, N 1. P.17–22.
276. Righes Marafiga J., Calcagnotto M.E. Electrophysiology of Dendritic Spines: Information Processing, Dynamic Compartmentalization, and Synaptic Plasticity // Advances in neurobiology. 2023. Vol.34. P.103–141. https://doi.org/10.1007/978-3-031-36159-3_3.
277. Rodier P.M. Developing brain as a target of toxicity // Environmental health perspectives. 1995. Vol.103, suppl. 6. P.73–76. https://doi.org/10.1289/ehp.95103s673.
278. Rolls E.T., Deco G., Huang C.C., Feng J. The human language effective connectome // NeuroImage. 2022. Vol.258, article 119352. https://doi.org/10.1016/j.neuroimage.2022.119352
279. Rosenberg D.S., Mauguière F., Catenoix H., Faillenot I., Magnin M. Reciprocal thalamocortical connectivity of the medial pulvinar: a depth stimulation and evoked potential study in human brain // Cerebral cortex. 2009. Vol.19, N 6. P. 1462–1473. https://doi.org/10.1093/cercor/bhn185;
280. Rosenthal M., Wallace G.L., Lawson R., Wills M.C., Dixon E., Yerys B.E., Kenworthy L. Impairments in real-world executive function increase from childhood to adolescence in autism spectrum disorders. Neuropsychology. 2013. Vol. 27, N 1. P. 13–18. https://doi.org/10.1037/a0031299 .
281. Sacrey L.-A.R., Bryson S.E., Zwaigenbaum L. Prospective examination of visual attention during play in infants at high-risk for autism spectrum disorder: A longitudinal study from 6 to 36 months of age // Behavioural Brain Research. 2013. Vol.256. P. 441-450. https://doi.org/10.1016/j.bbr.2013.08.028.

282. Sali G., Briggs R.G., Conner A.K., Rahimi M., Baker C.M., Burks J.D., Glenn C.A., Battiste J.D., Sughrue M.E. A Connectomic Atlas of the Human Cerebrum-Chapter 11: Tractographic Description of the Inferior Longitudinal Fasciculus // Operative neurosurgery. 2018. Vol.15, suppl. 1. S423–S428. https://doi.org/10.1093/ons/opy265.

283. Salminen-Vaparanta N., Koivisto M., Vorobyev V., Alakurtti K., Revonsuo A. Does TMS on V3 block conscious visual perception? // Neuropsychologia. 2019. Vol.128. P.223–231. https://doi.org/10.1016/j.neuropsychologia.2017.11.013.

284. Sandrone S., Aiello M., Cavaliere C., Thiebaut de Schotten M., Reimann K., Troakes C., Bodi I., Lacerda L., Monti S., Murphy D., Geyer S., Catani M., Dell'Acqua F. Mapping myelin in white matter with T1-weighted/T2-weighted maps: discrepancy with histology and other myelin MRI measures // Brain structure and function. 2023. Vol.228, N 2. P.525–535. https://doi.org/10.1007/s00429-022-02600-z.

285. Satterthwaite T.D., Shinohara R.T., Wolf D.H., Hopson R.D., Elliott M.A., Vandekar S.N., Ruparel K., Calkins M.E., Roalf D.R., Gennatas E.D., Jackson C., Erus G., Prabhakaran K., Davatzikos C., Detre J.A., Hakonarson H., Gur R.C., Gur R.E. Impact of puberty on the evolution of cerebral perfusion during adolescence // Proceedings of the National Academy of Sciences of the United States of America. 2014. Vol.111, N 23. P.8643–8648. https://doi.org/10.1073/pnas.1400178111.

286. Schneider C., Rasband W., Eliceiri K. NIH Image to ImageJ: 25 years of image analysis // Nat Methods. 2012. Vol.9. P.671–675. https://doi.org/10.1038/nmeth.2089.

287. Sebastian R., Gomez Y., Leigh R., Davis C., Newhart M., Hillis A. The roles of occipitotemporal cortex in reading, spelling, and naming // Cognitive neuropsychology. 2014. Vol.31, N 5-6. P.511–528. https://doi.org/10.1080/02643294.2014.884060.

288. Sebastian R., Gomez Y., Leigh R., Davis C., Newhart M., Hillis A.E. The roles of occipitotemporal cortex in reading, spelling, and naming // Cognitive

neuropsychology. 2014. Vol.31, N 5-6. P.511–528. https://doi.org/10.1080/02643294.2014.884060.

289. Shapiro S.S., Wilk M.B. An analysis of variance test for normality (complete samples) // Biometrika. 1965. Vol.52. P.591–611.
290. Shepherd G.M.G., Yamawaki N. Untangling the cortico-thalamo-cortical loop: cellular pieces of a knotty circuit puzzle // Nature reviews. Neuroscience. 2021. Vol.22, N 7. P.389–406. https://doi.org/10.1038/s41583-021-00459-3.
291. Sherman S. M. Functioning of Circuits Connecting Thalamus and Cortex // Comprehensive Physiology. 2017. Vol.7, N 2. P.713–739. https://doi.org/10.1002/cphy.c160032.
292. Shi B., Xu L., Chen Q., Qiu J. Sex differences in the association between gray matter volume and verbal creativity // Neuroreport. 2017. Vol.28, N 11. P.666–670. https://doi.org/10.1097/WNR.0000000000000820.
293. Shih A.Y., Rühlmann C., Blinder P., Devor A., Drew P.J., Friedman B., Knutsen P.M., Lyden P.D., Mateo C., Mellander L., Nishimura N., Schaffer C.B., Tsai P.S., Kleinfeld D. (2015). Robust and fragile aspects of cortical blood flow in relation to the underlying angioarchitecture // Microcirculation. 2018. Vol.22, N 3. P.204–218. https://doi.org/10.1111/micc.12195.
294. Shinoura N., Onodera T., Kurokawa K., Tsukada M., Yamada R., Tabei Y., Koizumi T., Yagi K. Damage to the upper portion of area 19 and the deep white matter in the left inferior parietal lobe, including the superior longitudinal fasciculus, results in alexia with agraphia // European neurology. 2010. Vol.64, N 4. P. 224–229. https://doi.org/10.1159/000318175.
295. Shu P., Wu C., Ruan X., Liu W., Hou L., Fu H., Wang M., Liu C., Zeng Y., Chen P., Yin B., Yuan J., Qiang B., Peng X., Zhong W. Opposing Gradients of MicroRNA Expression Temporally Pattern Layer Formation in the Developing Neocortex // Developmental cell. 2019. Vol.49, N 5. P.764–785.e4. https://doi.org/10.1016/j.devcel.2019.04.017.
296. Slevc L.R., Shell A.R. Auditory agnosia // Handbook of clinical neurology. 2015. Vol.129. P.573–587. https://doi.org/10.1016/B978-0-444-62630-1.00032-9.

297. Spironelli C., Penolazzi B., Vio C., Angrilli A. Cortical reorganization in dyslexic children after phonological training: evidence from early evoked potentials // Brain: a journal of neurology. 2010. Vol.133, N 11. P.3385–3395. https://doi.org/10.1093/brain/awq199.

298. Stefaniak J.D., Geranmayeh F., Lambon Ralph M.A. The multidimensional nature of aphasia recovery post-stroke // Brain. 2022. Vol. 145, N 4. P. 1354-1367. doi:10.1093/brain/awab377.

299. Steiner L., Federspiel A., Slavova N., Wiest R., Grunt S., Steinlin M., Everts R. Functional topography of the thalamo-cortical system during development and its relation to cognition // NeuroImage. 2020. Vol.223, article 117361. https://doi.org/10.1016/j.neuroimage.2020.117361.

300. Su Y., Zhou Y., Bennett M.L., Li S., Carceles-Cordon M., Lu L., Huh S., Jimenez-Cyrus D., Kennedy B.C., Kessler S.K., Viaene A.N., Helbig I., Gu X., Kleinman J.E., Hyde T.M., Weinberger D.R., Nauen D.W., Song H., Ming G.L. A single-cell transcriptome atlas of glial diversity in the human hippocampus across the postnatal lifespan // Cell stem cell. 2022. Vol.29, N 11. P.1594–1610.e8. https://doi.org/10.1016/j.stem.2022.09.010.

301. Sulpizio V., Strappini F., Fattori P., Galati G., Galletti C., Pecchinenda A., Pitzalis S. The human middle temporal cortex responds to both active leg movements and egomotion-compatible visual motion // Brain structure and function. 2022. Vol.227, N 8. P.2573–2592. https://doi.org/10.1007/s00429-022-02549-z.

302. Sydnor V.J., Larsen B., Bassett D.S., Alexander-Bloch A., Fair D.A., Liston C., Mackey A.P., Milham M.P., Pines A., Roalf D.R., Seidlitz J., Xu T., Raznahan A., Satterthwaite T. D. Neurodevelopment of the association cortices: Patterns, mechanisms, and implications for psychopathology // Neuron. 2021. Vol.109, N 18. P.2820–2846. https://doi.org/10.1016/j.neuron.2021.06.016.

303. Takashima A., Jensen O., Oostenveld R,. Maris E., van de Coevering M., Fernández G. Successful declarative memory formation is associated with ongoing activity during encoding in a distributed neocortical network related to

working memory: a magnetoencephalography study // Neuroscience. 2006. Vol. 139, N 1. P. 291-297. https://doi.org/10.1016/j.neuroscience.2005.05.067 .

304. Torres-Morales C., Cansino S. Brain representations of space and time in episodic memory: A systematic review and meta-analysis // Cognitive, affective and behavioral neuroscience. 2024. Vol.24, N 1. P.1–18. https://doi.org/10.3758/s13415-023-01140-1.
305. Tran M.N., Maynard K.R., Spangler A., Huuki L.A., Montgomery K.D., Sadashivaiah V., Tippani M., Barry B.K., Hancock D.B., Hicks S.C., Kleinman J.E., Hyde T.M., Collado-Torres L., Jaffe A.E., Martinowich K. (2021). Single-nucleus transcriptome analysis reveals cell-type-specific molecular signatures across reward circuitry in the human brain // Neuron. 2021. Vol.109, N 19. P.3088–3103.e5. https://doi.org/10.1016/j.neuron.2021.09.001.
306. Triarhou L.C. A proposed number system for the 107 cortical areas of Economo and Koskinas, and Brodmann area correlations // Stereot Funct Neurosurg. 2007. Vol.85. P.204-215. https://doi.org/10.1159/000103259 .
307. Triarhou L.C. The Economo-Koskinas Atlas revisited: cytoarchitectonics and functional context // Stereot Funct Neurosurg. 2007a. Vol.85. P.195-203. https://doi.org/10.1159/000103258 .
308. Tsekhmistrenko T. A., Chernykh N. A., Shchekhovtsev I. K. Structural transformations of cyto- and fibroarchitectonics of the human frontal cerebral cortex from a birth till 20 years // Fiziologiia cheloveka. 2010. Vol.36, issue 1. P.32–40.
309. Tsekhmistrenko T.A., Vasil'eva V.A., Shumeiko N.S., Vologirov A.S. Quantitative changes in the fibroarchitectonics of the human cortex from birth to the age of 12 years // Neuroscience and behavioral physiology. 2004. Vol.34, N 9. P.983–988. https://doi.org/10.1023/b:neab.0000042657.80112.7b.
310. Turner R. Myelin and Modeling: Bootstrapping Cortical Microcircuits // Frontiers in neural circuits. 2019. Vol.13. Article 34. https://doi.org/10.3389/fncir.2019.00034.

311. Usrey W.M., Sherman S.M. Corticofugal circuits: Communication lines from the cortex to the rest of the brain // The Journal of comparative neurology. 2019. Vol.527, N 3. P.640–650. https://doi.org/10.1002/cne.24423.

312. Uylings H.B.M., van Pelt J., Parnavelas J.G., Ruiz-Marcos A. Geometrical and topological characteristics in the dendritic development of cortical pyramidal and non-pyramidal neurons / Editor(s): J. Van Pelt, M.A. Corner, H.B.M. Uylings, F.H. Lopes Da Silva. - Progress in Brain Research: Elsevier, 1994. Vol. 102. P. 109-123. https://doi.org/10.1016/S0079-6123(08)60535-X.

313. Valverde F. Estructura de la corteza cerebral. Organización intrínseca y análisis comparativo del neocórtex [Structure of the cerebral cortex. Intrinsic organization and comparative analysis of the neocortex] // Revista de neurologia. 2002. Vol.34, N 8. P.758–780.

314. Vasung L., Raguz M., Kostovic I., Takahashi E. Spatiotemporal Relationship of Brain Pathways during Human Fetal Development Using High-Angular Resolution Diffusion MR. Imaging and Histology // Front Neurosci. 2017. Vol.11. P.348. https://doi.org/10.3389/fnins.2017.00348 .

315. Vaucher E., Tong X.K., Chole, N., Lantin S., Hamel E. GABA neurons provide a rich input to microvessels but not nitric oxide neurons in the rat cerebral cortex: a means for direct regulation of local cerebral blood flow // The Journal of comparative neurology. 2000. Vol.421, N 2. P.161–171.

316. Verdolini N., Alonso-Lana S., Salgado-Pineda P., Sarró S., Salvador R., Maristany T., Goikolea J.M., Bonnin C.M., Martín I., Saló L., Romaguera A., Rodriguez-Cano E., Rosa A.R., Vieta E., Pomarol-Clotet E. The relationship between cognition and functioning in Bipolar Disorder: An investigation using functional imaging during working memory performance // Psychiatry research. 2023. Vol. 319. Art. 114981. https://doi.org/10.1016/j.psychres.2022.114981 .

317. Vijayakumar N., Allen N.B., Youssef G., Dennison M., Yücel M., Simmons J.G., Whittle S. Brain development during adolescence: A mixed-longitudinal investigation of cortical thickness, surface area, and volume // Human brain mapping. 2016. Vol.37, N 6. P.2027–2038. https://doi.org/10.1002/hbm.23154.

318. Vijayakumar N., Mills K.L., Alexander-Bloch A., Tamnes C.K., Whittle S. Structural brain development: A review of methodological approaches and best practices // Developmental cognitive neuroscience. 2018. N. 33. P. 129–148. https://doi.org/10.1016/j.dcn.2017.11.008 .
319. Vogt O., Vogt C. Allgemeinere Ergebnisse unseres Hirnforschung // J Psychol and Neurol. 1919. Vol.25, N 1, P.5-461.
320. von Bartheld C.S., Bahney J., Herculano-Houzel S. The search for true numbers of neurons and glial cells in the human brain: A review of 150 years of cell counting // The Journal of comparative neurology. 2016. Vol.524, N 18. P.3865–3895. https://doi.org/10.1002/cne.24040.
321. Wandell B.A., Brewer A.A., Dougherty R.F. Visual field map clusters in human cortex // Philos Trans R Soc Lond B Biol Sci. 2005. Vol.360, N 1456. P.693-707. https://doi.org/10.1098/rstb.2005.1628.
322. Wandell B.A., Dumoulin S.O., Brewer A.A. Visual Field Maps in Human Cortex // Neuron. 2007. Vol.56, N 2. P.366-383. https://doi.org/10.1016/j.neuron.2007.10.012.
323. Weiller C., Reisert M., Peto I., Hennig J., Makris N., Petrides M., Rijntjes M., Egger K. The ventral pathway of the human brain: A continuous association tract system // NeuroImage. 2021. Vol.234. Article 117977. https://doi.org/10.1016/j.neuroimage.2021.117977.
324. Weiner K.S., Zilles K. The anatomical and functional specialization of the fusiform gyrus. Neuropsychologia. 2016. Vol. 83. P. 48–62. https://doi.org/10.1016/j.neuropsychologia.2015.06.033.
325. Whitford K.L., Dijkhuizen P., Polleux F., Ghosh A. Molecular control of cortical dendrite development // Annual review of neuroscience. 2002. Vol.25. P.127–149. https://doi.org/10.1146/annurev.neuro.25.112701.142932.
326. Whitlock J.R. Posterior parietal cortex // Current biology. 2017. Vol.27, N 14., P.691–695. https://doi.org/10.1016/j.cub.2017.06.007.

327. Wild B., Treue S. Primate extrastriate cortical area MST: a gateway between sensation and cognition // Journal of neurophysiology. 2021. Vol.125, N 5. P.1851–1882. https://doi.org/10.1152/jn.00384.2020.

328. Williams V.J., Juranek J., Cirino P., Fletcher J.M. Cortical Thickness and Local Gyrification in Children with Developmental Dyslexia // Cerebral cortex. 2018. Vol.28, N 3. P.963–973. https://doi.org/10.1093/cercor/bhx001.

329. Wisniewski H.M., Bancher C., Barcikowska M., Wen G.Y., Currie J. Spectrum of morphological appearance of amyloid deposits in Alzheimer's disease // Acta neuropathologica. 1989. Vol.78, N 4. P.337–347. https://doi.org/10.1007/BF00688170.

330. Wu Y., Sun D., Wang Y., Wang Y., Ou S. Segmentation of the Cingulum Bundle in the Human Brain: A New Perspective Based on DSI Tractography and Fiber Dissection Study // Frontiers in neuroanatomy. 2016. Vol.10, article 84. https://doi.org/10.3389/fnana.2016.00084.

331. Xie W., McCormick S.A., Westerlund A., Bowman L.C., Nelson C.A. Neural correlates of facial emotion processing in infancy // Developmental science. 2019. Vol.22, N 3. e12758. https://doi.org/10.1111/desc.12758.

332. Xue Y., Georgakopoulou T., van der Wijk A.E., Józsa T.I., van Bavel E., Payne S.J. Quantification of hypoxic regions distant from occlusions in cerebral penetrating arteriole trees // PLoS computational biology. 2022. Vol.18, N 8. e1010166. https://doi.org/10.1371/journal.pcbi.1010166.

333. Yakoubi R., Rollenhagen A., von Lehe M., Miller D., Walkenfort B., Hasenberg M., Sätzler K., Lübke J. Ultrastructural heterogeneity of layer 4 excitatory synaptic boutons in the adult human temporal lobe neocortex // eLife. 2019. Vol.8, e48373. https://doi.org/10.7554/eLife.48373.

334. Yakovlev P.A., Lecours I.R. The myelinogenetic cycles of regional maturation of the brain // In: Regional Development of the Brain Early in Life / A. Minkowski (Ed.) – Boston, Massachusets: Blackwell Scientific Publications Inc., 1967. – P.3-70.

335. Yoshikawa Y., Yamada T., Tai-Nagara I., Okabe K., Kitagawa Y., Ema M., Kubota Y. Developmental regression of hyaloid vasculature is triggered by neurons // The Journal of experimental medicine. 2016. Vol.213, N 7. P.1175–1183. https://doi.org/10.1084/jem.20151966

336. Yuste R. Dendritic spines and distributed circuits // Neuron. 2011. Vol.71, N 5. P.772–781. https://doi.org/10.1016/j.neuron.2011.07.024.

337. Zhu J., Zhu D.M., Qian Y., Li X., Yu Y. Altered spatial and temporal concordance among intrinsic brain activity measures in schizophrenia // J Psychiatr Res. 2018. N 106. P. 91-98. doi:10.1016/j.jpsychires.2018.09.015.

338. Zhu Q., Ke W., He Q., Wang X., Zheng R., Li T., Luan G., Long Y.S., Liao W.P., Shu Y. Laminar Distribution of Neurochemically-Identified Interneurons and Cellular Co-expression of Molecular Markers in Epileptic Human Cortex // Neuroscience bulletin. 2018. Vol.34, N6. P.992–1006. https://doi.org/10.1007/s12264-018-0275-x.

Приложение

Договор № __ о сотрудничестве
в сфере научно-исследовательской деятельности

г. Москва «15» апреля 2021 г.

Кафедра анатомии человека Медицинского института ФГАОУ ВО «Российский университет дружбы народов», именуемое в дальнейшем «Сторона 1», в лице заведующего кафедрой Козлова Валентина Ивановича, действующего на основании Устава, с одной стороны, и ФГБНУ «Институт возрастной физиологии Российской академии образования», именуемое в дальнейшем «Сторона 2», в лице заместителя директора по научной работе Соколовой Людмилы Владимировны, действующей на основании Устава, с другой стороны, заключили настоящий договор о сотрудничестве (далее – «Договор») о нижеследующем:

Статья 1. Предмет договора

1.1. Предметом настоящего договора является осуществление сотрудничества по вопросам научно-исследовательской, инновационной деятельности в рамках разрабатываемых Сторонами проектов.

1.2. Перечень направлений сотрудничества изложен в п. 2.1. настоящего договора.

1.3. Настоящий договор вступает в силу со дня его подписания и действует в течение 3 лет. В случае если ни одна из сторон не заявила о прекращении договора в связи с истечением срока, договор считается пролонгированным на тот же срок на тех же условиях.

Статья 2. Общие положения

2.1. Сотрудничество будет осуществляться совместно обеими Сторонами в следующих формах:

- совместное проведение исследований, использование биоматериалов и коллекций биопрепаратов, а также подготовка совместных научных публикаций, выполнение экспериментальных, научно-методических работ, консультирования и экспертизы;
- участие в разработке научно-методической и отчетной аналитической документации, практических и теоретических материалов инновационного содержания;
- обмен научно-исследовательской информационной документацией и литературой;
- проведение совместных семинаров, конференций и совещаний.

2.2. Сотрудничество Сторон носит некоммерческий характер, деятельность в рамках данного договора не предусматривает финансирования совместных проектов с целью образования прибыли или извлечения иных доходов.

2.3. Для реализации совместных программ, проектов и разработок стороны могут привлекать научные, научно-исследовательские и другие организации, а также отдельных ученых и специалистов.

2.4. Сторона, желающая прекратить настоящий договор о сотрудничестве, должна заявить об этом другой Стороне не позднее, чем за 1 месяц до предполагаемого выхода из договора. Заявление должно быть сделано в письменной форме.

Статья 3. Права на результаты интеллектуальной деятельности

3.1. В рамках реализации настоящего соглашения Стороны обеспечивают защиту прав на результаты интеллектуальной деятельности в соответствии с действующим гражданским законодательством.

3.2. Права на результаты интеллектуальной деятельности, являющиеся результатом

деятельности одной из Сторон, принадлежат этой Стороне.

3.3. Права на результаты интеллектуальной деятельности, являющиеся результатом совместной деятельности, принадлежат Сторонам совместно, с учетом объема и важности выполненных каждой из Сторон работ на основании соответствующего соглашения (договора).

3.4. В случае совместной собственности на результаты интеллектуальной деятельности каждая Сторона вправе использовать такой результат по своему усмотрению, если иное не будет установлено сторонами.

Статья 4. Форс-мажор

4.1. Ни одна из Сторон не несет ответственности перед другой Стороной за невыполнение обязательств, обусловленных обстоятельствами непреодолимой силы, возникшими помимо воли и желания Сторон и которые нельзя предвидеть или избежать, включая объявленную или фактическую войну, гражданские волнения, эпидемии, блокаду, эмбарго, землетрясения, наводнения, пожары и другие стихийные бедствия и т.д.

4.2. Сторона, которая не может исполнить своего обязательства вследствие действия обстоятельств непреодолимой силы, должна известить другую Сторону об имеющихся препятствиях и их влиянии на исполнение обязательств по настоящему Договору.

Статья 5. Заключительные положения

5.1. Договор заключён в 2-х экземплярах, имеющих одинаковую юридическую силу, по одному экземпляру для каждой Стороны.

5.2. Любая договоренность между Сторонами, влекущая за собой новые обязательства, которые не вытекают из Договора, должна быть подтверждена Сторонами в форме дополнительных соглашений к Договору. Все изменения и дополнения к Договору считаются действительными, если они оформлены в письменном виде и подписаны надлежащими уполномоченными представителями Сторон.

5.3. Сторона не вправе передавать свои права и обязательства по Договору третьим лицам без предварительного письменного согласия другой Стороны.

5.4. Ссылки на слово или термин в Договоре в единственном числе включают в себя ссылки на это слово или термин во множественном числе. Ссылки на слово или термин во множественном числе включают в себя ссылки на это слово или термин в единственном числе. Данное правило применимо, если из текста Договора не вытекает иное.

5.5. Стороны соглашаются, что за исключением сведений, которые в соответствии с законодательством Российской Федерации не могут составлять коммерческую тайну юридического лица, все документы, переданные Сторонами друг другу в связи с Договором, считаются конфиденциальными и не подлежит разглашению без письменного согласия другой Стороны.

5.6. Для целей удобства в Договоре под Сторонами также понимаются их уполномоченные лица, а также их возможные правопреемники.

5.7. Уведомления и документы, передаваемые по Договору, направляются в письменном виде по адресам, указанным в ст. 6 настоящего договора.

5.7.1. Для Стороны 1: 117198 Москва, ул. Миклухо-Маклая, дом 8

5.7.2. Для Стороны 2: 119121 Москва, ул. Погодинская, дом 8, корпус 2

5.8. Любые сообщения действительны со дня доставки по соответствующему адресу для корреспонденции.

5.9. В случае изменения адресов, указанных в п. 5.7. Договора и иных реквизитов юридического лица одной из Сторон, она обязана в течение 10 (десяти) календарных дней уведомить об этом другую Сторону, при условии, что таким новым адресом для

корреспонденции может быть только адрес в г. Москве, Российская Федерация. В противном случае исполнение Стороной обязательств по прежним реквизитам будет считаться надлежащим исполнением обязательств по Договору.

5.10. Все споры и разногласия, которые могут возникнуть между Сторонами и вытекающие из настоящего Договора или в связи с ним, будут разрешаться путем переговоров. В случае невозможности путем переговоров достичь соглашения по спорным вопросам в течение 15 (пятнадцати) календарных дней с момента получения письменной претензии, споры разрешаются в Арбитражном суде г. Москвы в соответствии с действующим законодательством РФ.

5.11. Стороны заявляют, что их официальные печати на документах, составляемых в связи с исполнением настоящего Договора, являются безусловными подтверждениями того, что должностное лицо подписавшей Стороны было должным образом уполномочено данной Стороной для подписания данного документа.

5.12. Условия Договора обязательны для правопреемников Сторон.

Статья 6. Адреса Сторон

Сторона 1: 117198 Москва, ул. Миклухо-Маклая, дом 8
Телефон: (495) 434-50-55; e-mail: kozlov-vi@rudn.ru, tsekhmistrenko-ta@rudn.ru

Сторона 2: 119121 Москва, ул. Погодинская, дом 8, корпус 2
Телефон: (499) 245-04-33; e-mail: ivfrao@yandex.ru

Статья 7. Подписи Сторон

Заведующий кафедрой анатомии человека
Медицинского института ФГАОУ ВО
«Российский университет дружбы народов»,
Заслуженный деятель науки РФ,
академик МАН ВШ,
доктор медицинских наук, профессор
В.И.КОЗЛОВ

_____

М.П.

Заместитель директора по научной
работе ФГБНУ
«Институт возрастной физиологии
Российской академии образования»,
доктор биологических наук,
профессор
Л.В.СОКОЛОВА

_____

М.П.