

**Гусейнов Ниджат Айдын оглы**

**Применение локальной аппаратной гипотермии при хирургических операциях в  
полости рта**

3.1.7. Стоматология

**АВТОРЕФЕРАТ**

диссертации на соискание ученой степени  
кандидата медицинских наук

Работа выполнена на кафедре челюстно-лицевой хирургии и хирургической стоматологии медицинского института Федерального государственного автономного образовательного учреждения высшего образования «Российский университет дружбы народов им. Патриса Лумумбы» Министерства науки и высшего образования Российской Федерации

**Научный руководитель:**

доктор медицинских наук, доцент

Мураев Александр Александрович

**Официальные оппоненты:**

**Долгалев Александр Александрович**, доктор медицинских наук, доцент; федеральное государственное бюджетное образовательное учреждение высшего образования «Ставропольский государственный медицинский университет» Министерства здравоохранения Российской Федерации; профессор кафедры стоматологии общей практики и детской стоматологии института последипломного и дополнительного образования;

**Цициашвили Александр Михайлович**, доктор медицинских наук, доцент; федеральное государственное бюджетное образовательное учреждение высшего образования «Российский университет медицины» Министерства здравоохранения Российской Федерации; профессор кафедры пропедевтики хирургической стоматологии

**Ведущая организация:**

Государственное бюджетное учреждение здравоохранения Московской области «Московский областной научно-исследовательский клинический институт им. М.Ф.Владимирского»

Защита диссертации состоится «3» апреля 2024 г. в 14:00 часов на заседании диссертационного совета ПДС 0300.022 при Федеральном государственном автономном образовательном учреждении высшего образования «Российский университет дружбы народов им. Патриса Лумумбы» по адресу: 117198, г. Москва, ул. Миклухо-Маклая, д. 6.

С диссертацией можно ознакомиться в читальном зале УНИБЦ (научная библиотека) по адресу: 117198, г. Москва, ул. Миклухо-Маклая, д. 6 и на сайте организации ФГАОУ ВО «Российский университет дружбы народов им. Патриса Лумумбы» <https://www.rudn.ru/science/dissovet/dissertacionnye-sovety/pds-0300022>

*Автореферат разослан «\_\_\_» \_\_\_\_\_ 2024 г.*

Ученый секретарь

ПДС 0300.022

кандидат медицинских наук, доцент

**Макеева Мария Константиновна**

## ОБЩАЯ ХАРАКТЕРИСТИКА РАБОТЫ

### Актуальность темы исследования

Несмотря на успехи современной стоматологии количество пациентов с хирургической патологией полости рта увеличивается. Удаление третьих моляров нижней челюсти является одной из наиболее частых клинических манипуляций, выполняемых хирургами-стоматологами. В исследовании 2014 г. до 90% пациентов лечились в челюстно-лицевом стационаре по поводу удаления третьих моляров [52]. По причине инвазивности операции по удалению третьих моляров, особенно на нижней челюсти, возникают такие послеоперационные симптомы как боль, отек и гематома [41]. Поэтому было разработано несколько пред- и послеоперационных стратегий, сводящих к минимуму данные симптомы [42, 46]. Независимо от объема операции в полости рта вмешательство не обходится без последующего воспалительного ответа на хирургическую травму, что в той или иной мере влияет как на восстановление поврежденных тканей, так и на качество жизни пациентов [5, 11, 149, 143, 28, 88, 121]. Уменьшение выраженности боли и отека, профилактика нарушений функций жевания, дыхания, глотания и речи – актуальные вопросы послеоперационного периода для всех стоматологических хирургических пациентов [164]. Каждый этап воспаления требует своего персонализированного подхода несмотря на схожесть симптомов. Воспалительный процесс, как и другие патофизиологические процессы в организме человека, генетически детерминированы. Несмотря на то, что последовательность этапов воспалительного ответа у всех одинаковая, его сроки и выраженность имеют индивидуальные особенности. Исходя из этого, медикаментозная терапия должна быть направлена на максимальное улучшение условий для течения каждой стадии воспаления, а также на снижение их симптоматики к минимуму.

Любая хирургическая операция является фактором механической альтерации тканей, однако выраженность послеоперационного воспаления не всегда зависит от её инвазивности. Во многом течение воспаления определяется вторичной альтерацией, связанной с гипоксией, синтезом простагландинов, стабильностью венозного оттока в области травмы, а также локальной терморегуляцией на молекулярном уровне [59,79].

Воспаление – это физиологический процесс, возникающий при повреждении тканей, и проявляется нарушением кровообращения, изменениями в соединительной ткани, экссудацией и пролиферацией. Воспаление всегда начинается с повреждения ткани (**первичная** альтерация, которая изменяет структуру ткани, ее микроциркуляцию и клеточный состав). Вслед за первичным изменением происходит **вторичная** альтерация, при которой синтезируются медиаторы воспаления (гистамин, серотонин и другие кинины), вызывающие изменения размеров и проницаемости сосудистой стенки. Повышенная проницаемость, приводит к экссудации (выходу жидкой части крови в межклеточное пространство и ткани).

В зависимости от характера доминирующего процесса (альтерация, экссудация, пролиферация) существует три вида воспаления:

1) альтеративный - преобладают некроз, дегенерация и повреждение.

2) экссудативный – характеризуется нарушением кровотока с явлениями экссудации и миграции лейкоцитов. По характеру жидкостного воспаления может быть серозным, гнойным, геморрагическим, катаральным (при обильном выделении слизистого экссудата).

3) пролиферативный – преобладает клеточная пролиферация

Еще с древних времен терморегуляторные методы лечения используются активно в снижении послеоперационного отека, гематомы, а также боли. На сегодняшний день актуально применение локальной аппаратной гипотермии (ЛАГ) при лечении различных заболеваний в челюстно-лицевой области. Однако отсутствуют данные по последовательности и стандартизации применения ЛАГ в послеоперационном периоде при хирургических операциях в полости рта [130].

Разработка новых схем послеоперационного применения локальной аппаратной гипотермии у стоматологических хирургических пациентов позволит повысить эффективность хирургического лечения в стоматологии благодаря снижению выраженности проявлений послеоперационных симптомов (боль, отек, гематома) и оптимизации реабилитационного периода.

### **Степень разработанности темы исследования**

На сегодняшний день большинство клиницистов после хирургических операций в полости рта применяют различные холодовые аппликации в виде пакетов со льдом и других «неконтролируемых» хладагентов. Однако локальная гипотермия аппликацией замороженного хладагента по нестандартным протоколам не позволяет говорить об положительных его эффектах. По данным литературы, также описано множество методик и способов лечения послеоперационного отека, тем не менее, до настоящего времени недостаточно предложенных научно обоснованных и клинически апробированных алгоритмов высокоэффективного купирования послеоперационных симптомов при хирургических операциях в полости рта. Предложенная методика локальной аппаратной гипотермии в послеоперационном периоде при хирургических операциях в полости рта при помощи аппарата локальной гипотермии «ViTherm» ранее не исследовалось, что обосновывает цель и задачи выполненного исследования.

### **Цель исследования**

Клинико-экспериментальное обоснование применения локальной аппаратной гипотермии в послеоперационном периоде для повышения эффективности лечения пациентов при хирургических операциях в полости рта.

#### **Задачи исследования**

1. Впервые проведено *in vivo* исследование влияния локальной аппаратной гипотермии на микроциркуляторное русло методом оптической когерентной томографии.
2. Впервые разработана схема противовоспалительной терапии методом локальной аппаратной гипотермии после амбулаторных хирургических стоматологических вмешательств.
3. Впервые определено влияние локальной аппаратной гипотермии челюстно-лицевой области на показатели биоимпедансометрии, ангиосканирования, локальной и общей температур.
4. Впервые проведен мониторинг выраженности и динамики снижения коллатерального отёка челюстно-лицевой области при помощи сканирования у пациентов после операций удаления дистопированных ретенированных третьих моляров нижней челюсти при локальной аппаратной гипотермии.

#### **Научная новизна исследования**

1. Впервые проведено *in vivo* исследование влияния локальной аппаратной гипотермии на микроциркуляторное русло методом оптической когерентной томографии.
2. Впервые разработана схема противовоспалительной терапии методом локальной аппаратной гипотермии после амбулаторных хирургических стоматологических вмешательств.
3. Впервые определено влияние локальной аппаратной гипотермии челюстно-лицевой области на показатели биоимпедансометрии, ангиосканирования, локальной и общей температур.
4. Впервые проведен мониторинг выраженности и динамики снижения коллатерального отёка челюстно-лицевой области при помощи сканирования у пациентов после операций удаления дистопированных ретенированных третьих моляров нижней челюсти при локальной аппаратной гипотермии.

#### **Теоретическая и практическая значимость**

1. Метод оптической когерентной томографии позволяет проводить витальный мониторинг состояния микроциркуляторного русла под действием термического воздействия экспериментально и клинически.
2. Клинический результат применения разработанного режима послеоперационной локальной аппаратной гипотермии показал, что метод позволяет снизить выраженность

воспалительных послеоперационных симптомов у пациентов при удалении ретенированных дистопированных третьих моляров нижней челюсти.

3. Локальная аппаратная гипотермия приводит к дегидратации тканей, что показано на этапе доклинических исследований проведением биоимпедансметрии. Выявлено влияние локальной аппаратной гипотермии на сердечно-сосудистую систему в виде снижения пульса у испытуемых.

4. Разработанный режим локальной аппаратной гипотермии позволяет в более короткие сроки по сравнению со стандартным методом гипотермии льдом реабилитировать пациентов после сложного удаления третьего моляра, что продемонстрировано результатами сканирования челюстно-лицевой области в послеоперационном периоде.

### **Методология и методы исследования**

В диссертационной работе были проведены экспериментальное и клиническое исследования. Экспериментальное исследование включало анализ микроциркуляторного русла щечного мешка 30 хомяков под влиянием локальной аппаратной гипотермии и локальной гипотермии льдом. Методом анализа микрососудистых изменений являлась оптическая когерентная томография.

Клиническое исследование включало обследование 85 пациентов, из которых 60 было прооперировано. Клиническое исследование включало методы биоимпедансметрии, антропометрии, ангиосканирования, термометрии (общей и локальной), локальной аппаратной гипотермии, осмотра и оценки заживления зоны операции, рентгенологический метод, метод трехмерного сканирования челюстно-лицевой области. Лабораторные методы включали сбор лабораторных анализов (ОАК, БХ, коагуллограмма, гликированный гемоглобин, серологические анализы).

### **Внедрение в практику результатов исследования**

Разработанный алгоритм лечения пациентов с ретенированными и дистопированными третьими молярами нижней челюсти после проведения локальной аппаратной гипотермии был впервые применен и внедрен в практику на базе кафедры Челюстно-лицевой хирургии и хирургической стоматологии Российского Университета Дружбы Народов, данный метод также применяется в трех частных клиниках: ООО «Белозуб», ЗАО «Студия «СтомАвеню», ООО «Авангард».

### **Основные положения, выносимые на защиту**

1. Локальная аппаратная гипотермия челюстно-лицевой области с использованием охлаждающей лицевой маски с постоянной температурой 18°C позволяет охлаждать кожные

покровы лица до 23-24°C, что оказывает противовоспалительное действие в послеоперационном периоде при стоматологических хирургических вмешательствах.

2. Местное применение холода в виде сухого льда не приводит к снижению послеоперационных симптомов после хирургических вмешательств, а если и приводит, то менее эффективно по сравнению с локальной аппаратной гипотермией.

3. Применение предложенного способа локальной аппаратной гипотермии в послеоперационном периоде в исследуемой группе позволило снизить коллатеральный отек у пациентов за более короткий срок по сравнению с группой контроля.

4. Применение предложенного способа локальной аппаратной гипотермии привело к более низким количественным показателям отека, боли, тризма и дискомфорта, а также осложнений в виде альвеолита в послеоперационном периоде в исследуемой группе по сравнению с контрольной.

### **Степень достоверности и апробация результатов**

Достоверность результатов диссертационной работы определяется достаточным количеством обследованных пациентов (85). Группы формировали в соответствии с критериями включения и невключения, использовали современные клинические и статистические методы.

Автор участвовал с устными докладами на следующих научно-практических конференциях:

1. Межвузовская конференция «Актуальные вопросы стоматологии» для молодых ученых и аспирантов (2022г). Доклад на тему: «Сосудистая реакция тканей при воздействии локальной аппаратной гипотермии»;

2. Международная научно-практическая конференция студентов и молодых учёных до 35 лет «#SCIENCE4HEALTH» на базе медицинского института Российского университета дружбы народов. Доклад: «Vascular Response of tissues under the influence of local apparatus hypothermia»;

3. Международная конференция «НАУКА И ИННОВАЦИИ – СОВРЕМЕННЫЕ КОНЦЕПЦИИ» (2023). Доклад на тему «СОСУДИСТАЯ РЕАКЦИЯ ТКАНЕЙ ПРИ ВОЗДЕЙСТВИИ ЛОКАЛЬНОЙ АППАРАТНОЙ ГИПОТЕРМИИ».

Апробация проведена на межкафедральном заседании кафедр челюстно-лицевой хирургии и хирургической стоматологии, и кафедры терапевтической стоматологии, кафедры общей и клинической стоматологии ФГАОУ ВО «Российский Университет Дружбы Народов им. Патриса Лумумбы» Министерства образования и науки Российской Федерации, протокол № протокол межкафедрального заседания № 0300-34-04/03 от 14.09.23

### **Публикации**

По теме диссертации опубликованы 5 научных работ рекомендуемых ВАК Минобрнауки Российской Федерации, подана заявка на полезную модель (Регистрационный номер полезной модели № 2023121085)

### **Объем и структура работы**

Диссертация состоит из введения, глав обзора литературы, материалов и методов, результатов исследования, заключения, выводов, практических рекомендаций и списка литературы. Диссертация содержит 112 страниц, 16 таблиц, 42 рисунков. Список литературы включает 185 наименования работ, из них 16 отечественных и 169 зарубежных.

## **ОСНОВНОЕ СОДЕРЖАНИЕ РАБОТЫ**

### **Материалы и методы**

Данная диссертационная работа включала *экспериментальный этап in vivo и клинический*.

### **Материалы и методы экспериментального исследования**

Экспериментальное исследование проводилось на базе Центральной научно-исследовательской лаборатории Приволжского исследовательского медицинского университета (г. Нижний Новгород). Целью экспериментального исследования являлось исследование тонуса сосудистого русла щеки хомяка при контролируемой и неконтролируемой гипотермии, а также разработка на основании данных фактов температурного режима для дальнейшего использования в клиническом исследовании на пациентах. Для исследования двух видов локальной гипотермии были использованы 20 хомяков. Для ЛАГ было использовано устройство ViThermo (Рис. 1) (ООО «ЦТХ», Сколково, Москва), позволяющее проводить локальную контролируемую аппаратную гипотермию при помощи непрерывной проточной циркуляции стерильной жидкости заданной температуры через трубки, которые непосредственно встроены в аппарат с одной стороны, а с другой в полилактидный каркас с медным щитком, на который прикладывался вывернутый щечный мешок хомяка для дальнейшего анализа микроциркуляции (Рис.2). Режим работы аппарата соответствовал: 60 минут с целевой температурой 18°C.


### *Методы исследования*

Методом мониторинга микроциркуляторных реакций являлась оптическая когерентная томография (ОКТ).





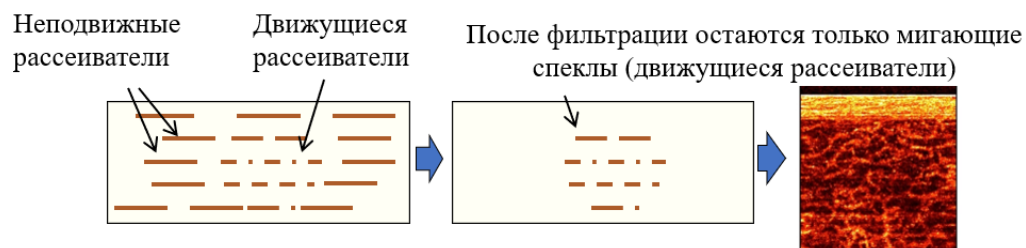
**Рисунок 1** - Аппарат локальной гипотермии «ViThermo»



**Рисунок 2** – Исследование микроциркуляторных процессов на вывернутом и зафиксированном щечном мешке хомяка под влиянием локальной аппаратной гипотермии

*Оптическая Когерентная Томография (ОКТ)* проводилась при помощи аппарата ОКТ-1300-Е (скоростная модификация 92 000 А-сканов в 1 с), разработанная ООО «БиоМедТех» (Россия; серийное производство на базе ООО «МеЛСиТек»), со следующими техническими характеристиками: длина волны излучения 1300 нм, мощность излучения на объекте 0,75 мВт, (ниже уровня, допустимого по стандарту AMSI), пространственное разрешение 8—20 мкм, глубина сканирования до 2 мм, площадь сканирования 5×5 мм, время получения изображения 20 с).

Принципом работы трёхмерного ОКТ метода является сравнение нескольких последовательных В-сканов, полученных из одного того же места. Данные сканы получают при помощи света определенной длины волны (1300 нм), которая диффузно проникает в исследуемые ткани на определенную глубину ( $\approx 2$  мм). Также возможно получение А-сканов (линий), однако, А-сканы не объемны и не информативны при исследовании объемных тканей. По причине этого время получения В-скана обычно в два-три раза больше, чем получение отдельных А-линий. Интервал между В-сканами равен  $\approx 10$  миллисекундам для сравнения нескольких «повторяющихся» В-сканов для надежного различия между стабильными «сплошными» пикселями и переменными, более быстро декоррелирующими «жидкими» пикселями; этот метод приспособлен к работе с естественными объемными движениями живых тканей. Время декорреляции крови в сосудах порядка 101–102 мс, что требует  $\sim 8$  повторных В-сканов, так как типичная частота кадров В-скана варьируется до нескольких десятков Гц. После получения сканов проводилась стабилизация исследуемых тканей и устранение артефактов объемного движения при помощи постобработки. Основным параметром анализа являлся *плотность сосудистого рисунка (ПСС)*. Данный показатель характеризует количественную сосредоточенность пикселей (спеклов) на определенном участке от общего количества (Рис. 3).



**Рисунок 3 - Схематичный принцип работы ОКТ**

### **Клинический этап**

Клиническая часть нашей работы состояла из двух этапов. На первом этапе было изучено влияние ЛАГ на параметры биоимпеданса, ангиосканирования, термометрические показатели (локальные, общие). На 2-ом этапе нами была проведена апробация разработанного нами клинического протокола ЛАГ на 60 пациентах с диагнозом «Ретенция, дистопия третьих моляров нижней челюсти» после оперативных вмешательств. Клиническое исследование проводилось на базе кафедры Челюстно-лицевой хирургии и хирургической стоматологии медицинского института РУДН (Адрес проведения исследования: г. Москва, ул. Миклухо-Маклая 10, Клинико-диагностический центр РУДН им. Патриса Лумумбы (Поликлиника №25)).

#### *Биоимпеданс и антропометрия*

Биоимпедансометрия – импедансный метод, основанный на оценке биологических тканей постоянным или переменным электрическим током. Данный метод является одним из инструментов мониторинга за динамикой ремоделирования органов, тканей и изменения функционального состояния всего организма в норме и при патологии. Для биоимпедансиметрии было применено устройство «Биоимпеданс» (ABC-02 «МЕДАСС», Россия). Принцип его действия заключается в креплении электродов к телу, в области голени и предплечья. Затем по ним пропускается ток в размере 50 кГц переменного действия. Датчики прибора фиксируют значения, а компьютер их обрабатывает и выдает проанализированный результат.

#### *Ангиосканирование*

Ангиосканирование является диагностическим методом, который позволяет при помощи аппарата «Ангиоскан» (Angioscan, AngioCode Electronics, Россия) проводить наблюдение в настоящем времени состояние сосудистой стенки, а также эндотелиальных клеток. Регистрируются такие данные как: пульс; сатурацию крови (насыщение O<sub>2</sub>); индекс наполнения пульса; жесткость сосудов (-%); тип кривой (%); длительность систолы(%); уровень стресса (также известный как индекс напряжения регуляторных систем или индекс Баевского,

позволяющий оценить вариабельность ритма сердца. Параметр характеризует состояние центров, регулирующих сердечно-сосудистую систему).

### *Термометрия*

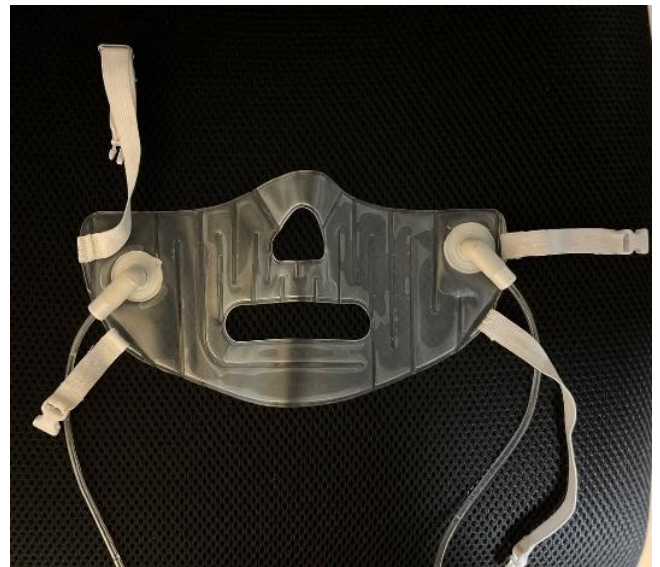Термометрия испытуемых проводилась трехэтапно внутри полости рта и общая. Общая измерялась при помощи безконтактного термометра Sensitec NF-3101 (Restol, Russia). Устройство подносилось на рабочее расстояние в область лба и проводилось считывание термометрических данных. Локальная термометрия проводилась при помощи датчика, который подключался в считывающий блок, который получал питание от ноутбука, через USB-кабель. Датчик был помещен под слизистую щеки.

### *Локальная аппаратная гипотермия*

Локальная аппаратная гипотермия проводилась при помощи аппарата «ViTherm» (ЦТХ, Сколково, Россия) в режиме 60 минут экспозиция с целевой температурой 18°. Аппарат ViTherm состоит из аппаратного блока гипотермии, который подает охлажденную жидкость при помощи помпы (Рис.4) в силиконовую многослойную маску, которая фиксируется на ЧЛО пациента при помощи верхних и нижних парных фиксаторов с застежками (Рис.5).



**Рисунок 4** - Аппарат контролируемой гипотермии «ViTherm»

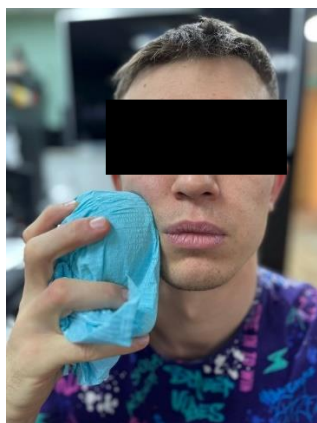

**Рисунок 5** - Силиконовая маска для локальной аппаратной гипотермии

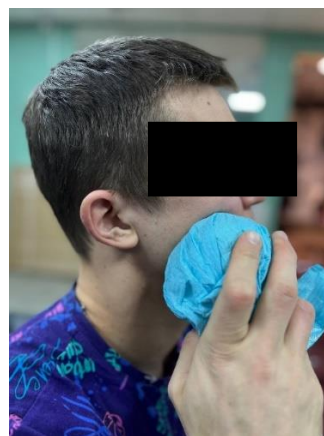### *Локальная гипотермия льдом*

Локальная гипотермия льдом проводилась при помощи заранее подготовленного пакета со льдом, завернутого в бумажный фартук. Процедура охлаждения льдом проводилась в алгоритме 10 минут экспозиция, 5 минут отдых, всего 4 раза (Рис.6А, Рис.6Б).

После проведенных оперативных вмешательств пациент укладывался на кушетку в положение лежа, пациенту выдавался пакет со льдом, который был завернут в бумажный фартук. Испытуемый ознакомился с инструкцией гипотермии льдом, а врач проводил мониторинг за режимом гипотермии льдом.



А

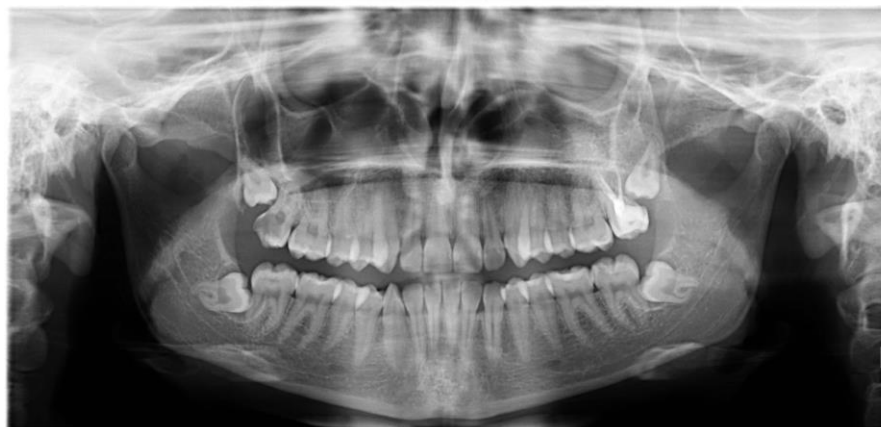

Б

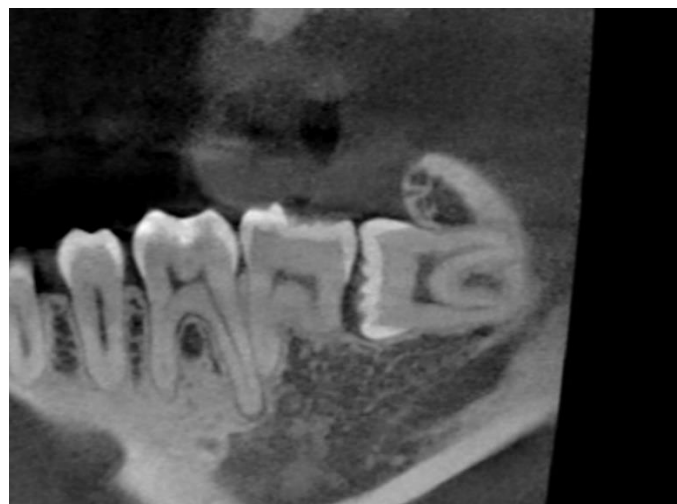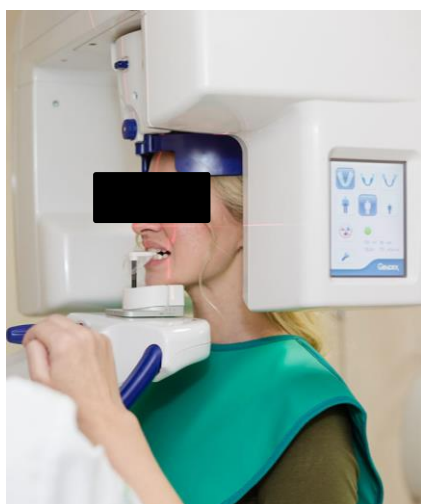
**Рисунок 6** - Локальная «неконтролируемая» гипотермия аппликацией льда

*Методы рентгенологического исследования*

У всех пациентов проводилось удаление нижних третьих моляров с одной стороны, сложность анатомического расположения была однородной, что подтверждается рентгенологическим методом диагностики; КЛКТ и ортопантомография пациентов проводилась на аппарате GENDEX GXDP-700 SC (3D, Ceph) KAVO (Германия) (Рис.6, Рис.7).



**Рисунок 6** - Рентгенологический метод диагностики (Ортопантомография)



**Рисунок 7** - КЛКТ исследование на этапе диагностики и постановки диагноза при помощи аппарата GENDEX GXDP-700 SC (3D, Ceph) KAVO (Германия).

*Методика операции удаления третьих моляров нижней челюсти*

Перед оперативным вмешательством пациента ознакамливали с этапами предстоящей операции. После согласия пациента в виде подписи на бланке об Информированном согласии на проведение вмешательств приглашали в операционную. Перед операцией пациенту давали одноразовый стакан с антисептическим раствором Хлоргексидина биглюконата 0,05% для полоскания в течении 60 секунд.

Этапы операции:

С предварительной двойной аспирационной пробой проводилась проводниковая (мандибулярная) и инфильтрационная анестезия Sol. Articaini 4%, линейный разрез слизистой оболочки и надкостницы за и над третьим моляром, с внутрибороздковым захватом дистальной поверхности медиально стоящего зуба. Вестибулярно сформирован и отслоен Г-образный слизисто-надкостничный лоскут. Фиссурным бором с использованием прямого наконечника и физиодиспенсера с подачей физиологического раствора проводилась остеотомия и сформировывался доступ к 3-молярам. После секционирования 3-моляров, при помощи прямого/углового элеваторов проводилась тракция зуба. Проводился кюретаж костного дефекта, накладывались узловые швы «Vicryl» (Ethicon Endo-Surgery, Johnson Johnson, США) 5-0, осуществлялся гемостаз.

*Трехмерное сканирование челюстно-лицевой области для оценки коллатерального отека*

В послеоперационном периоде проводился мониторинг послеоперационного отека при помощи сканирования челюстно-лицевой области. Сканирование проводилось при применении программного обеспечения «Scandy Pro», который можно использовать на смартфоне для измерения отека. Мониторинг проводился 3 раза: на 3, 5, 7 дни после операции. В программе задавался режим сканирования разрешения 0,05 мм, который позволял более детально передавать архитектуру поверхности челюстно-лицевой области пациента. Сканирование проводилось во время осмотров на 3, 5 и 7 сутки; сканы сохранялись в формате STL. В дальнейшем STL-модели пациентов использовали для математического расчета объема отека при помощи сопоставления моделей и разницы объемов в программе Exocad (EXOCAD, Германия)(Рис.8).



**Рисунок 8** - Стереолитографическая модель отсканированного пациента

*Объекты и дизайн исследования 1-го этапа клинического исследования*

25 добровольцам (от 25 до 35 лет, 11 мужчин, 14 женщин) была проведена ЛАГ по разработанному алгоритму. Критерием отбора добровольцев для 1-го этапа клинического исследования являлись: отсутствие заболеваний в острой или в стадии обострения, отсутствие вредных привычек. Исследование проводилось натощак или после приема пищи за два часа до исследования. Температура, влажность, барометрическое давление ( $27,2 \pm 0,2^\circ\text{C}$ ,  $31 \pm 7\%$ ,  $764 \pm 10$  мм рт. Ст. соответственно) в помещении сохранялись одинаковыми на всем протяжении исследования. Охлаждение проводилось аппаратом ViThermo по разработанному алгоритму (в течение 60 минут, с целевой температурой  $18^\circ$ ).

*Критериями оценки* влияния ЛАГ являлись: биоимпедансиметрия, ангиосканирование, общая и местная термометрия. Диагностика проводилась 3 раза во время исследования: до, на 25 минуте, а также после ЛАГ на 60-й минуте. После получения результатов исследования данные вносились в таблицу для дальнейшего статистического анализа.

*Объекты и дизайн исследования 2-го клинического этапа*

На следующем этапе было прооперировано и обследовано 60 (33 женщины, 27 мужчин, возраст 18-30 лет) пациентов с диагнозом «Ретенция, дистопия третьих моляров нижней челюсти» (30 человек в контрольной и 30 в исследуемой группах). У всех пациентов проводилось удаление нижних третьих моляров с одной стороны, сложность анатомического расположения была однородной, что подтверждается рентгенологическим методом диагностики; КЛКТ и ортопантомография пациентов. Все пациенты были без отягощенного соматического анамнеза, без вредных привычек, что подтверждается результатами лабораторных анализов крови (общий анализ крови, биохимический анализ крови, коагуллограмма, гликированный гемоглобин и свободная глюкоза) и данных анамнеза.

*Критериями оценки* эффективности применяемых методов в исследовании являлись такие клинические параметры как: тип заживления раны (первичное и вторичное натяжение раны), при этом оценивалась гиперемия, отек слизистой оболочки в области раны, болезненность при пальпации в области раны, наличие жалоб на боли при жевании, наличие тризма жевательных мышц и дискомфорта при жевании и разговоре, наличие осложнений, в частности, альвеолита. Оценка данных симптомов проводилась на 5 сутки послеоперационного периода, так как на 5 день выраженность клинической симптоматики минимальна или отсутствует при физиологическом течении этапов воспалительного процесса после проведенной операции удаления третьих моляров. Оценка выраженности коллатерального отека проводилась при помощи трехмерного сканирования ЧЛО на 3,5,7 сутки.

Результаты исследования вносились в таблицу, с дальнейшим статистическим сравнительным анализом. Для статистического сравнения клинических показателей использовали критерий Хи-квадрат с поправкой Йейтса. Для описания полученных результатов сканирования рассчитывали: среднее значение, стандартное отклонение (СКО), 95% ДИ для среднего значения, минимальное и максимальное значения. Для сравнения результатов сканирования в контрольной и исследуемой группах использовали критерий Стьюдента (и Манна-Уитни) для независимых групп.

В послеоперационном периоде обеим группам было проведено медикаментозное лечение в виде внутримышечной инъекции Кеторолак 1 мг. Был выдан листок с назначениями в виде приема нестероидных противовоспалительных препаратов (Нимесулид таблетки 100 мг 1 раз в сутки всего 5 дней), антисептических ротовых ванночек (раствор Хлоргексидина биглюконата 0,05% в течении 60 секунд 3 раза в день, всего 7 дней). Также пациентам было рекомендовано воздержаться от жесткой, горячей и холодной пищи, жевать на неоперационной стороне; первые три дня воздержаться от физических нагрузок, холодного и горячего душа.

#### Группа 1:

Исследуемая группа из 30 пациентов с диагнозом «Ретенция и дистопия 3-х моляров нижней челюсти». Проведены операции сложного удаления зуба, с одной стороны, с отслаиванием слизисто-надкостничного лоскута, остеотомией и последующим ушиванием лунки. В послеоперационном периоде проведена ЛАГ после операции в течении 60 минут с целевой температурой 18°.

#### Группа 2:

Контрольная группа из 30 пациентов с диагнозом «Ретенция и дистопия 3-х моляров нижней челюсти». Проведены операции удаления зуба, с одной стороны, с отслаиванием слизисто-надкостничного лоскута, остеотомией и последующим ушиванием лунки.

Медикаментозное лечение проведено по традиционной схеме. Была проведена гипотермия пакетом со льдом в алгоритме 60 минут (10 минут экспозиция, 5 минут отдых, всего 4 раза).

## СОБСТВЕННЫЕ ИССЛЕДОВАНИЯ

### Результаты и обсуждение экспериментального исследования

#### *Показатели оптической когерентной томографии при проведении гипотермии льдом*

Гипотермия сухим льдом проводилась периодически, с интервалом 10 минут экспозиция, 5 минут отмена экспозиции (всего 4 раза). Сосудистый рисунок без использования гипотермии льдом (до, отсутствие гипотермии льдом) был физиологичен, без патологических изменений, плотность сосудистой стенки (ПСС) была равна 4,16%, локальный термометр показывал наружную температуру на щеке 25,60 °С. С начала экспозиции уже на 8-9 минуте сосудистый рисунок стал теряться. Наблюдалось исчезновение сосудистого рисунка, уменьшение количества *спеклов* магистральных сосудов. Также наблюдалось резкое снижение ПСС до значений 0,68%, наружной температуры щечного мешка до 4,7 °С (9 мин). На 24 минуте аппликации льда гипотермия льдом показатель ПСС и наружной температуры были равны 0,48% и 3,30°С соответственно. Наблюдалась единичные участки увеличения ПСС, что характеризует ограниченные участки компенсаторной периферической вазодилатации (24 минута). После 55 минуты экспозицию сухого льда отменили (4 раз), что привело к соответствующей картине на ОКА-сканировании: увеличение ПСС до значений 5,90%, а также значений наружной температуры щеки до 3,80°С, сосудистый рисунок характеризовался обширным расширением магистральных сосудов (55-60 минута).

#### *Показатели оптической когерентной томографии при локальной аппаратной гипотермии*

На отправной точке при применении ЛАГ сосудистый рисунок, как и при гипотермии сухим льдом, не имел патологических изменений, а также был физиологичным, ПСС была равна 4,89%, а температура наружной поверхности щеки была равна 25,50°С (До применения ЛАГ). На интервале До-5 мин. произошло увеличение сосудистой плотности до значения 5,31% и снижение до 4,76%. При этом пик ПСС был достигнут на 3 минуте ЛАГ (5,31%). После 5 минуты применения ЛАГ, и в дальнейшем до 60 минуты, ПСС снижалось с шагами от 0,1% до 0,02% в 1 минуту на шаг. Самый низкий показатель ПСС был достигнут на 57-60 минутах ЛАГ. Температура наружной поверхности щечного мешка золотистого хомяка снижалась медленно и постепенно с шагом от 1°С до 0,1°С в 1-10 минут. После 60 минуты ЛАГ температура щечного мешка золотистого хомяка стала увеличиваться: на шаге 61 минута 19,80°С и 62 минута 21,40°С. ПСС на 61-62 минутах стабилизировалась до значений 3,62% и 4,43% соответственно.

### Результаты клинических исследований

#### *Показатели антропометрии*



В исследовании приняли участие 25 человек: 9 женщин и 16 мужчин. Рост в среднем составлял  $173 \pm 8,38$  см. ( $166 \pm 5,47$  см. у женщин и  $176,5 \pm 7,75$  см. у мужчин), вес -  $71,7 \pm 15,63$  кг. ( $60,7 \pm 12,78$  кг. у женщин и  $77,9 \pm 13,78$  кг. у мужчин). Окружность талии в среднем  $81,9 \pm 10,96$  см. ( $73,2 \pm 9,83$  и  $86,8 \pm 8,39$  для женщин и мужчин соответственно), окружность бедер  $102,6 \pm 7,06$  см. ( $100 \pm 5,79$  см. для женщин и  $104,1 \pm 7,45$  см. для мужчин).

#### *Показатели биоимпедансометрии*

*Активная клеточная масса* изменилась незначительно с  $30,5 \pm 7,5$  до  $30,6 \pm 7,34$  ( $p=0,35$ ) и до  $31 \pm 7,21$  кг. ( $p=0,15$ ) Наблюдалось снижение показателя «*Внеклеточная жидкость*» в среднем на  $0,23$  кг. через 25 минут и  $0,3$  кг. через 60 минут ( $p=0,0003$  и  $p=0,0002$ ). Показатель удельный основной обмен (УОО) изменился незначительно с  $861 \pm 72,48$  (ккал/м<sup>2</sup>/сут.) до  $863,5 \pm 70,03$  (ккал/м<sup>2</sup>/сут.) ( $p=0,38$ ) и до  $863,7 \pm 69,44$  (ккал/м<sup>2</sup>/сут.) ( $p=0,4$ ) через 25 мин. И в конце исследования соответственно.

#### *Показатели ангиосканирования*

Реакция сердечно-сосудистой системы на ЛАГ лица была следующей: до начала охлаждения лица частота сердечных сокращений (ЧСС) составляла в среднем  $70 \pm 14,13$  уд./мин. Во время проведения ЛАГ лица на **25 минуте** ЧСС уменьшилась и составляла в среднем до  $65,5 \pm 8,2$  уд./мин; различия по сравнению с фоном в среднем составили  $4,48$  уд./мин. ( $p < 0,009$ ). В конце экспозиции, на 60-й мин ЧСС составляла в среднем  $66,5 \pm 9,45$  уд./мин. Насыщение кислородом в среднем оставалось на уровне  $0,97 \pm 0,02$  ( $97\% \pm 2\%$ ) ( $p=0,144$ ). Индекс наполнения пульса (ИНП) за время проведения процедуры снизился с  $0,025 \pm 0,02$  до  $0,015 \pm 0,01$  через 60 минут ( $p=0,015$ ). Жесткость до начала охлаждения в среднем была  $-0,150 \pm 0,15$ , через 25 минут стала  $-0,206 \pm 0,12$  ( $p=0,004$ ), а через 60 минут составляла  $-0,200 \pm 0,1$  ( $p=0,029$ ). Длительность систолы через 25 минут после начала (уменьшилась) снизилась с  $32,3 \pm 3,89$  до  $31,6 \pm 3,78$  ( $p=0,135$ ) далее оставалась на достигнутом уровне, изменялась незначительно.

#### *Показатели термометрии*

Минимальная общая температура в начале исследования составляла  $T_{o0} = 35,2$  °С, на 25 минуте –  $T_{o25} = 35,3$  °С, а на 60 минуте –  $T_{o60} = 34,9$  °С. Максимальная общая температура в начале исследования равнялась  $T_{o0} = 36,8$  °С, на 25 минуте –  $T_{o25} = 37,0$  °С, а на 60 минуте –  $T_{o50} = 36,8$  °С. Средняя общая начальная температура у испытуемых колебалась в пределах  $T_{o0} = 36,2$  °С. На 25 минуте  $T_{o25} = 36,3$  °С; на 60 минуте  $T_{o50} = 36,2$  °С. Наблюдается колебание значения средней общей температуры в размере  $\pm 0,1$  °С в течении 60 минут (Табл. 8). Минимальная локальная температура в начале исследования составляла  $T_{лок0} = 34,0$  °С, на 25 минуте –  $T_{лок25} = 33,0$  °С, а на 60 минуте –  $T_{лок60} = 32,9$  °С. Максимальная локальная температура в начале исследования равнялась  $T_{лок0} = 36,0$  °С, на 25 минуте  $T_{лок25} = 36,5$  °С, а

на 60 минуте –  $T_{лок60}=36,4$  °С. Средняя локальная начальная температура у испытуемых колебалась в пределах  $T_{лок0}=35,3$  °С. На 25 минуте –  $T_{лок25}=35,0$  °С; на 60 минуте –  $T_{лок60}=34,9$  °С. Наблюдается колебание значения средней локальной температуры в размере  $\pm 0,1$  °С в течении 60 минут. Наблюдается снижение значений средней температуры у испытуемых на  $0,4$  °С в течении 60 минут

#### *Показатели клинических критериев оценки*

В обеих группах (n=60) оперативные вмешательства проводились в плановом порядке. Клинический осмотр проводился на 3,5 и 7 сутки, однако учитывались клинические критерии оценки на 5 день после оперативных вмешательств.

В группе контроля наблюдались осложнения в виде альвеолита на 5 день после операции у 5 человек (контрольная n=5). У 31 пациентов на 5 день рана заживала первичным натяжением, наблюдался фибриновый налет на краях раны, незначительная гиперемия (контрольная n=9, исследуемая n=22), у 29 пациентов рана заживала вторичным натяжением, гиперемией и отеком в области раны, незначительной болезненностью при пальпации (контрольная n=20, исследуемая n=9). У 48 пациентов наблюдались жалобы на боли (контрольная n=30, исследуемая n=18), дискомфорт при потреблении пищи и разговоре, открывании рта у 46 (контрольная n=25, исследуемая n=21).

Сравнивали исследуемую и контрольную группы (по 30 человек каждая) по следующим показателям: наличие боли, наличие осложнений, наличие тризма жевательных мышц и дискомфорт при жевании, преобладающий тип заживления (первичное или вторичное натяжение). Для сравнения использовали критерий Хи-квадрат с поправкой Йейтса (Табл.10,11,12).

После оперативных вмешательств по такому показателю как дискомфорт ( $\chi^2=0,00$ ;  $p=1,00$ ) статистически значимых различий выявлено не было. Дискомфорт на 5-ый день ощущали 87% и 83% пациентов в контрольной и исследуемой группах соответственно. В исследуемой группе осложнений в виде альвеолита не было, а в контрольной у 17% пациентов ( $\chi^2=3,49$ ;  $p=0,06$ ). Показатели боль, тип заживления статистически значимо отличались. Так на 5-ый день осмотра боль ощущали 100% пациентов из контрольной группы и лишь 60% в исследуемой ( $\chi^2=12,60$ ;  $p=0,0004$ ). В исследуемой группе у 73% пациентов заживление произошло первичным натяжением, а у 27% вторичным. В контрольной группе заживление первичным натяжением встречается в 30% случаев, а вторичным в 70% ( $\chi^2=9,61$ ;  $p=0,002$ ).

#### *Показатели сканирования коллатерального отека*

В исследовании принимали участие 60 человек, которые были распределены на две группы исследуемую и контрольную, по 30 человек в каждой группе (Табл. 13). При помощи

сканирования измеряли размер отека на 3, 5 и 7 день. Рассчитывали процент изменения размера отека (мм.) между 3 и 5 днём, 5 и 7 днём, а также 3 и 7 днём. По формуле:

$$(100\% * (\text{«до»} - \text{«после»}) / \text{«до»})$$

Для описания полученных результатов рассчитывали: среднее значение, стандартное отклонение (СКО), 95% ДИ для среднего значения, минимальное и максимальное значения. Для сравнения результатов в контрольной и исследуемой группах использовали критерий Стьюдента (и Манна-Уитни) для независимых групп. В таблицах 13,14;15,16 показана динамика изменения размера отека в обеих группах.

В таблицах 13,14 показано что в контрольной группе на 3-ий день средний размер отека составил 6,31 (СКО 0,81), на 5-ый – 4,88 (СКО 0,73), на 7-ой – 3,44 (СКО 0,88). В исследуемой группе на 3-ий день средний размер отека составил 5,09 (СКО 0,80), на 5-ый – 2,73 (СКО 0,71), на 7-ой – 1,28 (СКО 0,62). Результаты статистического анализа показывают более быстрое снижение коллатерального отека в исследуемой группе, нежели в контрольной. В процентном отношении в контрольной группе размер отека на 5-ый день в среднем изменился на 22,67% по сравнению с 3-им днём, на 7-ой день на 30,12% по сравнению с 5-ым днём и на 45,94% по сравнению с 3-им днём. В исследуемой группе в среднем размер отека на 5-ый день изменился на 46,42% по сравнению с 3-им днём, на 7-ой день на 53,16% по сравнению с 5-ым днём и на 75,32% по сравнению с 3-им днём. Сравнение групп на 3-ий, 5-ый и 7-ой по абсолютным значениям размера отека и по процентному изменению показало статистически значимое различие ( $p < 0,001$ ) (Табл.1).

**Таблица 1** - Изменение размера отека (%) по дням (3,5 и 7 сутки послеоперации)

	Среднее	95% ДИ	СКО	Мин.	Макс.
<b>Контрольная группа (n=30)</b>					
<b>D3-D5 (%)</b>	22,67	20,34-25,00	6,24	12,68	34,38
<b>D5-D7 (%)</b>	30,12	25,94-34,30	11,20	14,00	61,22
<b>D3-D7 (%)</b>	45,94	42,26-49,62	9,86	29,51	68,97
<b>Исследуемая группа (n=30)</b>					
<b>D3-D5 (%)</b>	46,42	42,34-50,50	10,92	17,65	66,04
<b>D5-D7 (%)</b>	53,16	45,92-60,41	19,40	5,00	95,24
<b>D3-D7 (%)</b>	75,32	71,43-79,21	10,41	51,61	97,44

## ЗАКЛЮЧЕНИЕ

Целью экспериментального исследования являлось исследование тонуса сосудистого русла щеки хомяка при контролируемой гипотермии, а также разработка на основании данных фактов температурного режима для дальнейшего использования в клиническом исследовании на пациентах. В эксперименте было показано, что воздействие ЛАГ на микрососудистое русло

слизистой оболочки щеки хомяка выявило ряд характерных физиологических изменений. При постепенном снижении температуры тканей было выявлено медленное снижение, а затем повышение ПСС сосудов на ОКА сканах. Это обосновывает гипотезу о том, что применение «мягкого» охлаждения тканей в виде ЛАГ более рационально по сравнению с «жестким» охлаждением сухим льдом. При применении ЛАГ периферическая вазодилатация была минимальна. Повышение же сосудистого тонуса было предсказуемым фактом. Периферическая вазодилатация является вторичным признаком ответной реакции на холодовой раздражитель.

По результатам 1-го этапа клинического исследования было выявлено, что применение ЛАГ в разработанном режиме 18 градусов цельсия 60 минут приводит к сдвигу показателей ангиосканирования, биоимпедансиметрии, а также общей и локальной термометрии в пределах нормальных значений. Хотелось бы отметить, что наблюдалось снижение показателя внеклеточной жидкости, что говорит об общем противоотечном эффекте ЛАГ. В силу отсутствия отрицательных эффектов ЛАГ на показатели жизнедеятельности организма человека, актуальна разработка и применение данного инструмента в клинической практике, в том числе хирурга стоматолога.

По результатам 2-го клинического этапа было выявлено, что применение ЛАГ в разработанном режиме 18 градусов цельсия 60 минут в послеоперационном периоде при удалении третьих моляров нижней челюсти приводит к более быстрому снижению послеоперационного отека, а также снижению риска осложнений со стороны заживающей раны, снижению болевых ощущений и дискомфорта в сравнении с применением локальной гипотермии льдом.

В качестве перспектив разработки темы повышения эффективности лечения пациентов в послеоперационном периоде при хирургических операциях в полости рта можно рассматривать исследование применения локальной аппаратной гипотермии при челюстно-лицевых операциях, в частности при ортогнатических операциях. Однако стоит отметить, что по мнению автора потребуется более длительная аппликация хладагента, так как инвазивность оперативных вмешательств в более больших масштабах в сравнении с хирургическими операциями в собственно полости рта. Также недостаточно исследованным, но перспективным направлением считаем использование локальной аппаратной гипотермии при заболеваниях височно-нижнечелюстного сустава.

### **Выводы**

1. В *in vivo* исследовании была показана полная ишемизация микроциркуляторного русла в виде снижения показателей ПСС на 24 минуте аппликации льда в виде 0,48% и снижение температуры щечного мешка до 3,30°C. При применении льда происходит декомпенсаторная вазодилатация сосудов в виде сильного расширения магистральных

сосудов в короткий промежуток времени (5 минут отмена аппликации). Применение ЛАГ позволило постепенно, контролируемо снижать температуру целевой области до значений 18 °С, при этом самый низкий показатель ПСС составлял 3,57 на 57 минуте. Компенсаторная периферическая вазодилатация отсутствовала или была незначительной.

2. Для клинического применения разработан алгоритм ЛАГ, который применяется однократно в послеоперационном периоде у пациентов с операцией удаления ретенированных/дистопированных нижних 3-х моляров 60 минут с целевой температурой 18°С.

3. При тестировании разработанного клинического алгоритма ЛАГ на здоровых добровольцах показано, что воздействие ЛАГ не изменяло основных показателей жизнедеятельности у здоровых людей: активная клеточная масса, реактивное сопротивление, внеклеточная жидкость, насыщенность кислородом, длительность систолы, пульс, общая температура. При этом было зарегистрировано снижение гидратации тканей. Наблюдалось снижение показателя «Внеклеточная жидкость» в среднем на 0,23кг. через 25 минут и 0,3 кг. через 60 минут. Выявленное физиологическое влияние ЛАГ обосновывает использование данного температурного режима для снижения послеоперационных отеков.

4. Разработанный режим применения ЛАГ в послеоперационном периоде у пациентов с ретенированными и/или дистопированными 3-молярами на нижней челюсти (60 минут 18°С) позволяет при помощи однократного применения контролируемо снижать отек на 75,32% за 7 дней, в сравнении с гипотермией льдом (45,94%), что обосновано сканированием челюстно-лицевой области пациента в послеоперационном периоде и анализом виртуальных моделей СТЛ-моделей.

5. Вероятность послеоперационных осложнений в экспериментальной группе 0%, боли 60%, отека 87%, заживлением первичным натяжением 73%, заживлением вторичным натяжением 27%, тризма и дискомфорта 83%, приема НПВС 73 %. Вероятность послеоперационных осложнений в контрольной группе 17%, боли 100%, отека 100%, заживление первичным натяжением 30%, заживлением вторичным натяжением 70%, тризма и дискомфорта 87%, приема НПВС 97%.

6. На основе данных статистического анализа, позволившего оценить эффективность применения контролируемой аппаратной гипотермии было выявлено положительное влияние ЛАГ на реабилитацию в послеоперационном периоде у пациентов с ретенированными и/или дистопированными 3-молярами на нижней челюсти. Аппарат для контролируемой гипотермии «ViThermo» успешно внедрен в клиническую практику и успешно используется для реабилитации пациентов после сложных удалений ретенированных и/или дистопированных 3-моляров на нижней челюсти.

### **Практические рекомендации**

1. Для обеспечения противовоспалительного действия локальной аппаратной гипотермии после хирургических, стоматологических операций, рекомендуется использовать аппаратные методики, позволяющие равномерно охлаждать ткани челюстно-лицевой области и поддерживать охлаждение тканей на уровне 22-24 градуса

2. Для более точного мониторинга коллатерального отека после удаления 3-х моляров на нижней челюсти возможно использование 3Д сканера на различных этапах в послеоперационном периоде

3. Однократное применение локальной аппаратной гипотермии в послеоперационном периоде позволяет снизить вероятность болевых ощущений, дискомфорта, контрактуры жевательных мышц, а также осложнений в виде альвеолита.

### **СПИСОК РАБОТ, ОПУБЛИКОВАННЫХ АВТОРОМ ПО ТЕМЕ ДИССЕРТАЦИИ**

#### **Публикации в изданиях, рекомендованных Перечнями РУДН/ВАК**

1. Гусейнов Н.А., Ивашкевич С.Г., Бойко Е.М. Физиологические особенности клеток и микрососудистого русла под влиянием локальной гипотермии // Вестник Российского университета дружбы народов. Серия: Медицина. - 2022. - Т. 26. - №1. - С. 34-41. doi: 10.22363/2313-0245-2022-26-1-34-41 **Перечень РУДН**

2. Гусейнов Н.А., Хаммори А.А., Мураев А.А., и др. Влияние локальной аппаратной гипотермии на физиологические процессы организма // Вестник Российского университета дружбы народов. Серия: Медицина. – 2022. - Т. 26. - №3. - С. 243-258. doi: 10.22363/2313-0245-2022-26-3-243-258 **Перечень РУДН**

3. Гусейнов Н.А., Хаммори М.Х., Мураев А.А., Иванов С.Ю., Лежава Н.Л., Лукьянова Е.А., Золотаев К.Е. Влияние локальной контролируемой гипотермии на течение послеоперационного периода при удалении дистопированных зубов мудрости. Медицинский алфавит. 2022;(22):50-54. <https://doi.org/10.33667/2078-5631-2022-22-50-54> **Перечень ВАК**

4. Гусейнов Н.А., Ивашкевич С.Г., Бопхоев С.В., Стоматов Д.В., Бойко Е.М., Ноиразлиги М.А. Методы экспериментального мониторинга васкуляризации тканей. Медицинский алфавит. 2022;(34):65-72. <https://doi.org/10.33667/2078-5631-2022-34-65-72> **Перечень ВАК**

5. Гусейнов Н.А., Бопхоев С.В., Мураев А.А., Иванов С.Ю., Лукьянова Е.А., Мухаметшин Р.Ф., Таранова Н.Ю. Локальная аппаратная гипотермия при хирургических операциях в полости рта. Медицинский алфавит. 2023;(12):53–58. <https://doi.org/10.33667/2078-5631-2023-12-53-58> **Перечень ВАК**

### Публикации в других изданиях

1. АКТУАЛЬНЫЕ АСПЕКТЫ СТОМАТОЛОГИИ. Т. XI: материалы 61-й Всерос. стоматол. науч.-практ. конф. / гл. ред. В.А. Зеленский. – Ставрополь – Буденновск: Изд-во СтГМУ, 2022. –4-6 с.

2. #science4health2022: XIII международная научная конференция: сборник научных трудов, Москва, 21–22 мая 2022 года. – Москва: Российский университет дружбы народов (РУДН), 2022. – 36 стр. – ISBN 978-5-209-11681-3. – EDN MKZBQN.

3 Международный научный форум «Наука и Инновации – современные концепции». Доклад на тему: «Сосудистая реакция тканей при воздействии локальной аппаратной гипотермии». 14 июля 2023 г. – Т. 1. С. 158-159

### СПИСОК СОКРАЩЕНИЙ И УСЛОВНЫХ ОБОЗНАЧЕНИЙ

ОКТ	Оптическая когерентная томография
НПВС	Нестероидные противовоспалительные средства
ЛАГ	Локальная аппаратная гипотермия
ЧЛО	Челюстно-лицевая область
ССС	Сердечно-сосудистая система
ИМТ	Индекс массы тела
САД	Среднее артериальное давление
ПСС	Плотность сосудистой стенки
ЧСС	Частота сердечных сокращений
ИНП	Индекс наполнения пульса
УОО	Удельный основной обмен
СКО	Среднеквадратическое отклонение
ДИ	Доверительный интервал

### Аннотация

Диссертация Гусейнова Ниджата Айдын оглы на тему «Применение локальной аппаратной гипотермии при хирургических операциях в полости рта» посвящена актуальным вопросам стоматологии, а именно повышения эффективности послеоперационной физиотерапии при хирургических операциях в полости рта.

Гипотермия льдом повсеместно используется во всех сферах медицины, так как данный метод позволяет снизить отек, гематому. Однако, есть и присущие данному методу недостатки в виде декомпенсации сосудистого русла, тем самым выход за рамки резервных сил организма.

В силу этого, актуальна разработка и применение метода «мягкого» последовательного охлаждения целевой области, для более последовательной спастической реакции сосудистого русла

The dissertation of Guseynov Nidjat Aydin oqli on the topic "The use of local hardware hypothermia in surgical operations in the oral cavity" is devoted to topical issues of dentistry, namely, increasing the effectiveness of postoperative physiotherapy during surgical operations in the oral cavity.

Dry ice cryotherapy is widely used in all areas of medicine, as this method can reduce swelling, hematoma. However, there are also disadvantages inherent in this method in the form of decompensation of the vascular bed, thereby going beyond the reserve forces of the body.

Because of this, it is relevant to develop and apply the method of "soft" sequential cooling of the target area, for a more consistent spastic reaction of the vascular bed.